BULLETIN du MUSÉUM NATIONAL d'HISTOIRE NATURELLE

PUBLICATION BIMESTRIELLE

zoologie

268

N° 380 MAI-JUIN 1976

BULLETIN
du
MUSÉUM NATIONAL D'HISTOIRE NATURELLE
57, rue Cuvier, 75005 Paris

Directeur : Pr M. Vachon.
Comité directeur : Prs J. Dorst, C. Lévi et R. Laffitte.
Rédacteur général : Dr M.-L. Bauchot.
Secrétaire de rédaction : Mme P. Dupérier.
Conseiller pour l'illustration : Dr N. Hallé.

Le *Bulletin du Muséum national d'Histoire naturelle,* revue bimestrielle, paraît depuis 1895 et publie des travaux originaux relatifs aux diverses branches de la Science.

Les tomes 1 à 34 (1895-1928), constituant la 1re série, et les tomes 35 à 42 (1929-1970), constituant la 2e série, étaient formés de fascicules regroupant des articles divers.

A partir de 1971, le *Bulletin* 3e série est divisé en six sections (Zoologie — Botanique — Sciences de la Terre — Sciences de l'Homme — Sciences physico-chimiques — Écologie générale) et les articles paraissent, en principe, par fascicules séparés.

S'adresser :

— pour les **échanges,** à la Bibliothèque centrale du Muséum national d'Histoire naturelle, 38, rue Geoffroy-Saint-Hilaire, 75005 Paris (C.C.P., Paris 9062-62) ;

— pour les **abonnements** et les **achats au numéro,** à la Librairie du Muséum, 36, rue Geoffroy-Saint-Hilaire, 75005 Paris (C.C.P., Paris 17591-12 — Crédit Lyonnais, agence Y-425) ;

— pour tout ce qui concerne la **rédaction,** au Secrétariat du *Bulletin*, 57, rue Cuvier, 75005 Paris.

Abonnements pour l'année 1976

Abonnement général : France, 530 F ; Étranger, 580 F.
Zoologie : France, 410 F ; Étranger, 450 F.
Sciences de la Terre : France, 110 F ; Étranger, 120 F.
Botanique : France, 80 F ; Étranger, 90 F.
Écologie générale : France, 70 F ; Étranger, 80 F.
Sciences physico-chimiques : France, 25 F ; Étranger, 30 F.

International Standard Serial Number (ISSN) : 0027-4070.

BULLETIN DU MUSÉUM NATIONAL D'HISTOIRE NATURELLE
3e série, nº 380, mai-juin 1976, Zoologie 268

La musculature peaucière péri-buccale des Primates [1]

par Jean Rubinstenn *

Résumé. — Au cours de l'étude de la musculature péri-buccale chez les Primates, on observe une simplification progressive des couches d'origine (*platysma* et *sphincter colli profundus*) compensée à partir des Platyrrhiniens par la complication des dérivés du *sphincter colli profundus*. Il se dégage de ce fait deux plans d'organisation : l'un, le plus simple, dans lequel rentre la musculature extrinsèque de l'oreille (*depressor helicis* et *auriculo-labialis*), caractérise les Prosimiens ; l'autre, plus différencié, les Simiens. Ainsi le *m. triangularis*, qui représente le reliquat du faisceau croisé de la *pars mentalis* du *platysma myoides*, constitue un muscle isolé chez les Anthropomorphes. Le *m. auriculo-labialis* des Prosimiens perd ses insertions auriculaires et constitue chez les Simiens le *m. zygomatico-labialis*. Le *m. buccinator* d'un type constant dans l'ensemble des Primates comprend deux couches, superficielle et profonde, sauf chez *Daubentonia* où il ne possède qu'une couche longitudinale. Nous ne pouvons accepter l'interprétation de Seiler (1974) qui voit dans la morphologie simplifiée du *m. buccinator* une morphologie de type Rongeur alors que Meinertz (1941 : 235-243) a démontré que le buccinateur, très complexe, comprend, parmi les Rongeurs, jusqu'à dix-sept couches chez le Lemming (*Dicrostonyx*).

Au cours de l'étude du muscle buccinateur et de la zone modiolaire — zone située en arrière de la commissure des lèvres et qui doit être considérée plus comme une unité physiologique que comme une aire anatomique — que nous nous étions proposé de faire chez les Primates, il nous est vite apparu que cette dernière constitue une création artificielle et que la complexité de l'enchevêtrement des fibres terminales d'une grande partie des muscles oro-buccaux nécessitait une extension du sujet. Ainsi, il nous a semblé nécessaire d'envisager chez les Primates une étude comparative des muscles oro-buccaux à insertion modiolaire.

Nous devons à l'obligeance du Pr. J. Anthony, Directeur du Laboratoire d'Anatomie comparée du Muséum national d'Histoire naturelle, qui nous a largement donné accès à ses riches collections, d'avoir pu mener à bien cette étude.

Matériel et méthode

Les animaux disséqués au Laboratoire d'Anatomie comparée comprennent soit des pièces fraîches (pfr), soit des pièces formolées (pfo). Ils se répartissent comme suit :

* *Laboratoire d'Anatomie comparée, Muséum national d'Histoire naturelle, 55 rue Buffon, 75005 Paris.*
1. Ce travail a fait l'objet d'une thèse de 3e cycle en Sciences odontologiques, Paris, 1974.

Prosimiens

Lemur L., 1758.
L. macaco : deux mâles adultes (pfr).
Daubentonia E. Geoffroy, 1795.
D. madagascariensis : un mâle adulte (pfo), un jeune mâle (pfo).

Platyrrhiniens

Cebus Erxleben, 1777.
C. flavus : un mâle adulte (pfo).
C. cirrifer : une femelle adulte (pfo).
Saimiri Voight, 1831.
S. sciureus : deux mâles adultes, une femelle adulte (pfr).
Alouatta Lacepède, 1799.
A. seniculus : un mâle adulte (pfo).
Lagothrix E. Geoffroy, 1812.
L. lagotrica : un mâle et une femelle adultes (pfr).
Ateles E. Geoffroy, 1806.
A. ater : un mâle adulte (pfo).
A. belzebuth : une femelle adulte (pfo).

Catarrhiniens

Cynomorphes

Cercopithecus L., 1758.
C. aethiops : une femelle adulte (pfr).
Erythrocebus Trouessart, 1897.
E. patas : deux mâles adultes (pfr).
Cercocebus E. Geoffroy, 1812.
C. aterrimus : deux mâles adultes, une femelle adulte (pfr).
Macaca Lacepède, 1799.
M. speciosa : une femelle mort-née, une femelle adulte (pfr).
Papio Erxleben, 1777.
P. papio : une femelle adulte (pfr).
P. hamadryas : un mâle adulte, une femelle mort-née (pfr).
Mandrillus Ritgen, 1824.
M. sphinx : un mâle adulte (pfr).
M. leucophaeus : un mâle adulte (pfr).
Colobus Illiger, 1811.
C. semnopithecus : un mâle adulte (pfr).

Anthropomorphes

Pan Oken, 1916.
P. troglodytes : un mâle adulte (pfo), un jeune mâle (pfr).

Sur certaines pièces fraîches, et sur toutes les pièces formolées, nous avons utilisé le lugol, solution d'iodo-iodure de potassium qui nous a permis de mettre en évidence les fibres musculaires difficilement visibles autrement, par suite de la gracilité des muscles étudiés.

Historique

Les muscles péri-buccaux font partie de la musculature faciale superficielle innervée par le nerf facial (VII) et dont l'origine reste encore controversée. D'après Saban (1970, 1971), trois conceptions principales de l'origine de cette musculature peuvent être envisagées à partir du *platysma* et du *sphincter colli*. Pour Ruge (1886), Boas et Paulli (1908) et Lubosch (1938), il y aurait deux groupes de muscles : le groupe auriculaire dérivé du *platysma* ; le groupe oro-buccal dérivé du *sphincter colli* profond. Pour Huber (1918, 1923, 1930), Schreiber (1928-29), Meinertz (1932 à 1972), Frick (1952), Nikolaï (1953), Klause (1959) et Schieffer (1968), trois groupes musculaires se distinguent : le groupe rétro-auriculaire, dérivé du *platysma*, les groupes pré-auriculaire et oro-buccal, tous deux dérivés du *sphincter colli* profond. Edgeworth (1935) considère par contre la musculature peaucière de la face comme une entité. Il adopte une classification en groupes musculaires appartenant aux régions avoisinantes : crâne, nez, œil, bouche. Au cours de cet exposé nous prendrons en considération les idées de Huber.

Cette musculature, dont toutes les couches ne sont pas systématiquement représentées chez les Mammifères, comprend :

— un *sphincter colli* superficiel ;

— un *platysma* et ses dérivés (muscles rétro-auriculaires) ;

— un *sphincter colli* profond qui se subdivise en plusieurs parties : *pars cervicalis*, *pars auris*, *pars intermedia* et ses dérivés (muscles pré-auriculaires et orbito-nasaux), *pars palpebralis*, *pars oris* et ses dérivés (muscles oro-buccaux).

Le *sphincter colli superficialis* est très largement étendu chez les Monotrèmes où il recouvre le cou et une grande partie de la face. Ses fibres, à direction transversale, se rejoignent ventralement pour former un sphincter complet qui atteint les régions oculaires et auriculaires. Il disparaît totalement chez les Prosimiens et les Simiens.

Le *platysma*, présent chez tous les Mammifères, à l'exception des Cétacés, conserve une direction longitudinale. Il se compose de deux faisceaux : le *platysma cervicalis* et le *platysma myoides*, mais seul ce dernier nous intéresse ici. Il se divise en plusieurs parties : *pars auricularis*, *pars zygomatica* ou *zygomatico-orbitalis*, *pars buccalis*, *pars mentalis*.

Le *sphincter colli* profond, diversement représenté chez les Mammifères, est considéré comme le dérivé le plus important du *sphincter colli primitivus*. Ses fibres montrent une direction transversale et sont pratiquement perpendiculaires aux fibres du *platysma myoides*. Il apparaît seulement chez les Prosimiens sous forme de reliquat.

Devant les grandes différences de nomenclature qui règnent entre les ouvrages d'anatomie humaine, les traités vétérinaires et les travaux d'anatomie comparée, avec bien souvent l'emploi d'un même terme pour désigner deux muscles ou des termes différents pour un même muscle, il nous a paru indispensable, pour clarifier la question, de présenter des tableaux donnant les synonymies et la classification des faisceaux musculaires selon les différents auteurs (tabl. I et II). Au cours de ce travail nous adopterons la classification de Meinertz, Frick, Nikolai et Klause. En effet, malgré l'absence de confirmation embryologique, cette classification complète et homogène permet une étude rationnelle de la musculature peaucière péri-buccale. Toutefois nous n'utiliserons dans la définition des muscles

ou faisceaux musculaires que leurs insertions (insertion d'origine et insertion terminale), ce qui nous paraît logique et permet de situer immédiatement le muscle par son appellation. Ainsi, nous avons pu constater que rien ne s'oppose à ce que la désignation du muscle incisif supérieur et du muscle incisif inférieur puisse être facilement remplacée par celle de leurs insertions, le premier devenant alors un faisceau profond du *m. maxillo-labialis* et le second le *m. mandibulo-labialis*.

TABLEAU I. — *Platysma myoides.*

NOMENCLATURE UTILISÉE / AUTEURS	*P. auricularis*	*P. zygomatica*	*P. buccalis*	*P. mentalis*
MEINERTZ, FRICK, NIKOLAÏ, KLAUSE	*P. auricularis*	*P. zygomatica*	*P. buccalis*	*P. mentalis*
Anatomistes P.N.A.			*Risorius*	Peaucier du cou
HUBER, SCHÖN		*Platysma colli* et *faciei*		
SCHREIBER EDGEWORTH		*Platysma myoides*		
LIGHTOLLER		*Noto-platysma*	*Trachelo-platysma*	
AYER		*Noto-platysma*		*Trachelo-platysma*
DENIKER		Peaucier accessoire	Peaucier proprement dit	

DISSECTION-TYPE : *ERYTHROCEBUS PATAS*

Platysma myoides (fig. 1 et 2)

Le *platysma myoides* est la couche musculaire la plus superficielle des muscles peauciers ; elle naît postérieurement du raphé médian cervical (ligament nuchal) et de l'épine de l'omoplate, latéralement de l'acromion, antérieurement de la clavicule jusqu'au voisinage de l'arcade zygomatique. Elle atteint la zone modiolaire, la lèvre inférieure et le menton. Cette vaste couche musculaire recouvre : postérieurement, le muscle *trapezius* (trapèze) ; latéralement, les muscles sterno-cleïdo-mastoïdien et masseter ; antérieurement, le muscle buccinateur et le muscle *mandibulo-labialis* ; inférieurement les muscles sous et sus-hyoïdiens. Cette couche musculaire comprend trois parties : une *pars zygomatica*, une *pars buccalis*, une *pars mentalis*.

La *pars zygomatica* et la *pars buccalis* ont leur origine sur le raphé médian cervical postérieur. Nous préférons ce terme de raphé médian cervical postérieur à celui de *ligamentum nucchae* (ligament nuchal ou ligament cervical postérieur) qui, d'après SAKKA (1972),

Tableau II. — *Sphincter colli* profond et ses dérivés.

Classification adoptée / Auteurs	m. zygomatico-labialis	m. auriculo-labialis	m. orbito-labialis	m. maxillo-labialis (faisceau superficiel)	m. maxillo-labialis (faisceau profond)	m. mandibulo-labialis	m. buccinator	m. orbicularis-oris
MEINERTZ, FRICK, NIKOLAÏ, KLAUSE	m. zygomatico labialis	m. auriculo-labialis				m. mandibulo-labialis	m. buccinator	m. orbicularis-oris
Anatomistes P.N.A.	m. zygomaticus major		m. zygomaticus minor	m. caninus	m. incisif sup.	m. incisif inf.	m. buccinator	fibres intrinsèques du m. orbiculaire
DENIKER	m. zygomaticus major		m. zygomaticus minor	m. canin	m. incisif sup.	m. mentalis	m. buccinateur	—
HUBER	m. auriculo-labialis			m. maxillo-naso-labialis	m. incisif sup.	m. incisif inf	m. buccinateur	—
LIGHTOLLER	m. zygomaticus major		Caput zygomaticum du m. quadratus labii superioris	m. caninus	m. incisi superior	m. incisi inferior	m. buccinateur	—
EOGEWORTH, SCHON	couche zygomatique			m. canin	m. incisif sup.	m. incisif inf.	m. buccinateur	—
SCHREIBER	m. zygomatico-orbicularis oculi Platte			m. caninus triangularis	m. levator labii		m. buccinateur	—

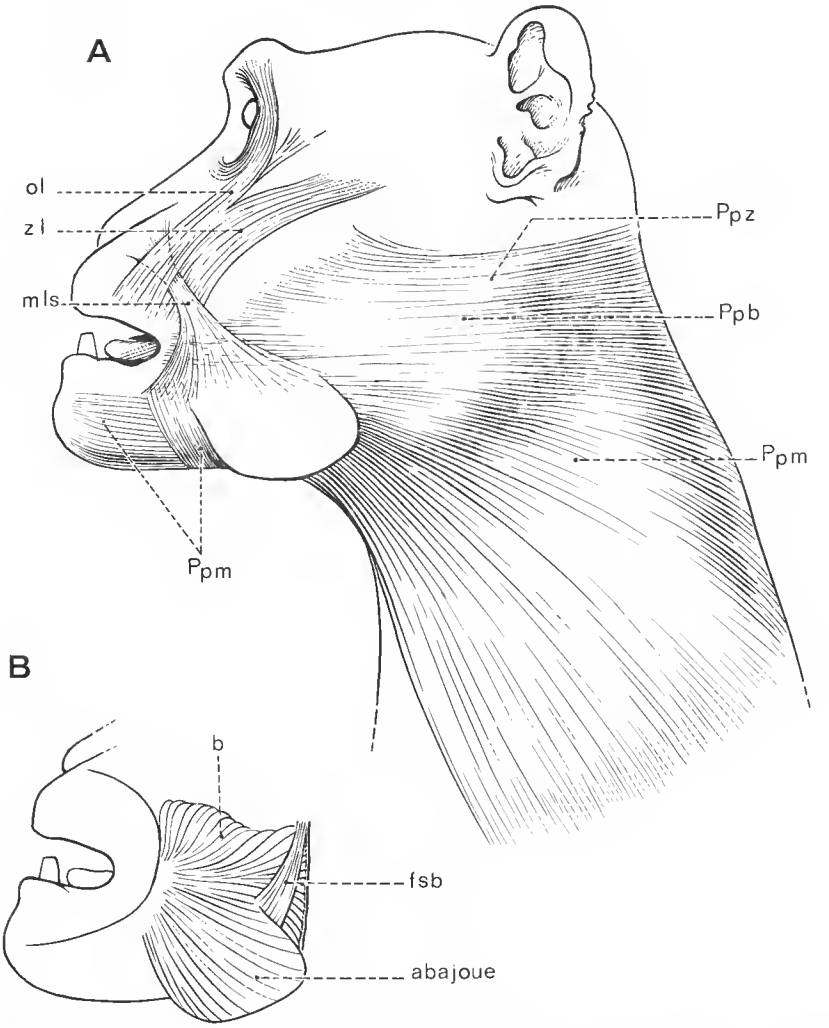

Fig. 1. — *Erythrocebus patas.* Muscles peauciers de la face, vue latérale gauche : A, couche superficielle : B, couche profonde (noter la morphologie particulière du buccinateur en rapport avec la présence des abajoues).
b, *m. buccinator* ; fsb, *m. buccinator*, faisceau superficiel ; mls, *m. maxillo-labialis*, faisceau superficiel ; ol, *m. orbito-labialis* ; Ppb, *platysma myoides, pars buccalis* ; Ppm, *platysma myoides, pars mentalis* ; Ppz, *platysma myoides, pars zygomatica.*

« n'a pas d'existence en soi et n'a de réalité que parce qu'il est le lieu de rencontre d'un certain nombre de muscles dont les fibres entremêlées sur la ligne médiane le constituent » (p. 47). L'insertion postérieure se fait par des fibres aponévrotiques qui se croisent avec celles de l'antimère de part et d'autre de la ligne médiane. Du raphé médian cervical postérieur, les fibres se dirigent en avant, vers l'arcade zygomatique pour la *pars zygomatica* et vers la zone modiolaire pour la *pars buccalis.* Les fibres supérieures horizontales contournent,

en haut, le pavillon de l'oreille et s'insèrent superficiellement dans la peau en dessous de l'arcade zygomatique, sans jamais l'atteindre. Les fibres inférieures prennent une même direction et convergent vers la zone modiolaire. Au cours de leur trajet, elles recouvrent postérieurement le trapèze et le sterno-cleïdo-mastoïdien. Une partie des fibres s'insère au niveau de la commissure et les plus inférieures dans la lèvre inférieure. Elles renforcent ainsi la sangle labiale. Les fibres les plus inférieures de cette couche musculaire enserrent par le haut l'orifice buccal des abajoues pour constituer avec la *pars mentalis* un sphincter, comme nous le verrons par la suite lors de la description anatomique de ces poches.

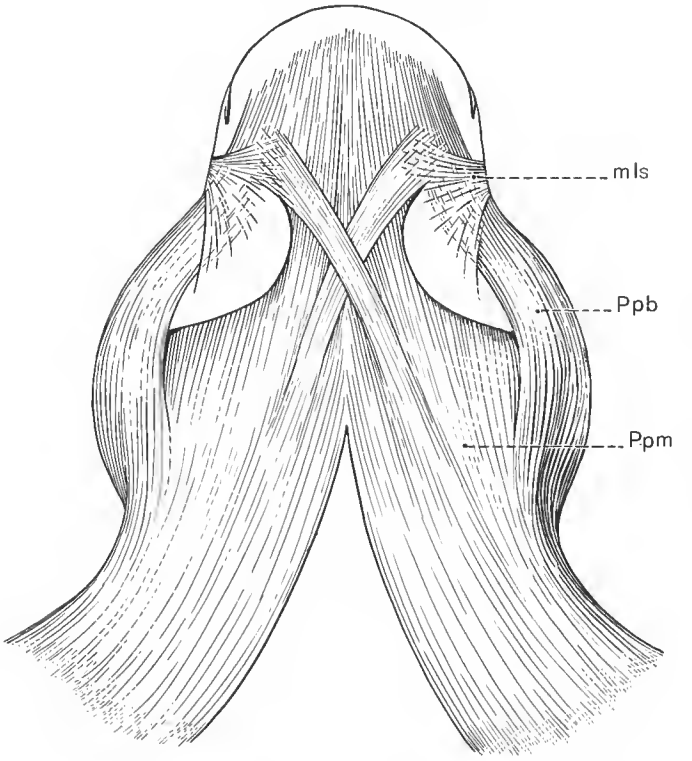

Fig. 2. — *Erythrocebus patas*. Muscles peauciers de la face, vue ventrale. Noter le croisement d'une partie des fibres les plus superficielles de la *pars mentalis*. mls, *m. maxillo-labialis*, faisceau superficiel ; Ppb, *platysma myoides, pars buccalis* ; Ppm, *platysma myoides, pars mentalis*.

La *pars mentalis* a une origine, superficielle, très basse, située dans une zone délimitée vers l'avant par la clavicule, latéralement par l'acromion, et en arrière par l'épine de l'omoplate. L'ensemble des fibres se dirige vers la lèvre inférieure et le menton pour constituer une nappe musculaire continue qui recouvre toute la partie latérale et antérieure du cou. Les fibres qui ont leur origine au niveau de l'épine de l'omoplate et de l'acromion se portent en haut et en avant pour s'insérer dans la lèvre inférieure et le menton. La plus grande partie des fibres (fig. 2) qui viennent de la clavicule se dirige vers la région mentonnière, tandis

que l'autre s'individualise en un faisceau qui se croise sur la ligne médiane avec son antimère pour atteindre la commissure opposée en avant des abajoues ; à ce niveau les fibres s'entrecroisent avec celles du *m. maxillo-labialis* (faisceau superficiel). Ce faisceau constitue, avec les fibres supérieures de la *pars mentalis*, la portion inférieure du sphincter de l'orifice buccal de l'abajoue.

Dérivés du sphincter colli profond

M. orbito-labialis (fig. 1 et 3)

Mince bande musculaire à direction oblique en bas et en avant, le *m. orbito-labialis* a pour origine les fibres les plus externes du *m. orbicularis-oculi*. Celles-ci s'échappent de ce muscle, longent les fibres antérieures du *m. zygomatico-labialis* puis s'insèrent superficiellement dans la lèvre supérieure, au-dessus du *m. orbicularis oris*, sans jamais atteindre la partie rostrale des lèvres. Malgré tout, il semble peu probable que toutes les fibres proviennent de l'*orbicularis-oculi*. En effet, lors d'une dissection nous avons trouvé des fibres s'insérant en éventail sur l'aponévrose temporale, en arrière du *m. orbito-labialis* et au-dessus de l'arcade zygomatique. Enfin, notons que quelques fibres de ce muscle se joignent aux fibres les plus antérieures du *m. zygomatico-labialis* pour passer avec lui sous le faisceau superficiel du *m. maxillo-labialis*. A aucun moment nous n'avons trouvé d'insertion osseuse malaire pour ce muscle.

M. zygomatico-labialis (fig. 1 et 3)

Bande musculaire rubanée, oblique, sensiblement parallèle au *m. orbito-labialis*, mais un peu plus importante sans être très puissante, le *m. zygomatico-labialis* s'insère sur la face externe de l'arcade zygomatique, au niveau de la suture temporo-malaire. Cette insertion osseuse se fait sur une faible surface, au niveau de cette suture. Les fibres se fixent directement sur l'os sans l'intermédiaire d'un tendon. De là, elles se dirigent en bas et en avant, passent sous le faisceau superficiel du *m. maxillo-labialis* et s'insèrent profondément en arrière de la commissure et dans la lèvre supérieure.

M. maxillo-labialis (fig. 1 A et 3 C)

Le *m. maxillo-labialis* comprend deux faisceaux :

a — Un faisceau superficiel : Chez le *Patas* c'est un muscle puissant qui a pour origine le maxillaire, et pour terminaison la zone modiolaire qu'il déborde largement. Son insertion maxillaire se fait directement sur l'os, en avant et au-dessus de la fosse canine, sur le pourtour de la paroi externe des fosses nasales. L'insertion osseuse rectangulaire est orientée d'avant en arrière et de haut en bas dans le prolongement de l'insertion du faisceau profond. De son origine maxillaire, le faisceau superficiel gagne la zone modiolaire par un trajet curviligne que l'on peut arbitrairement diviser en deux. Dans la première partie du trajet, de l'insertion sur le maxillaire jusqu'au niveau du *m. zygomatico-labialis*, les fibres convergentes orientées en bas et en arrière se rassemblent en un étroit faisceau qui s'insinue entre le maxillaire et les *mm. naso-labialis* et *orbito-labialis*. Dans la deuxième partie du trajet, les fibres

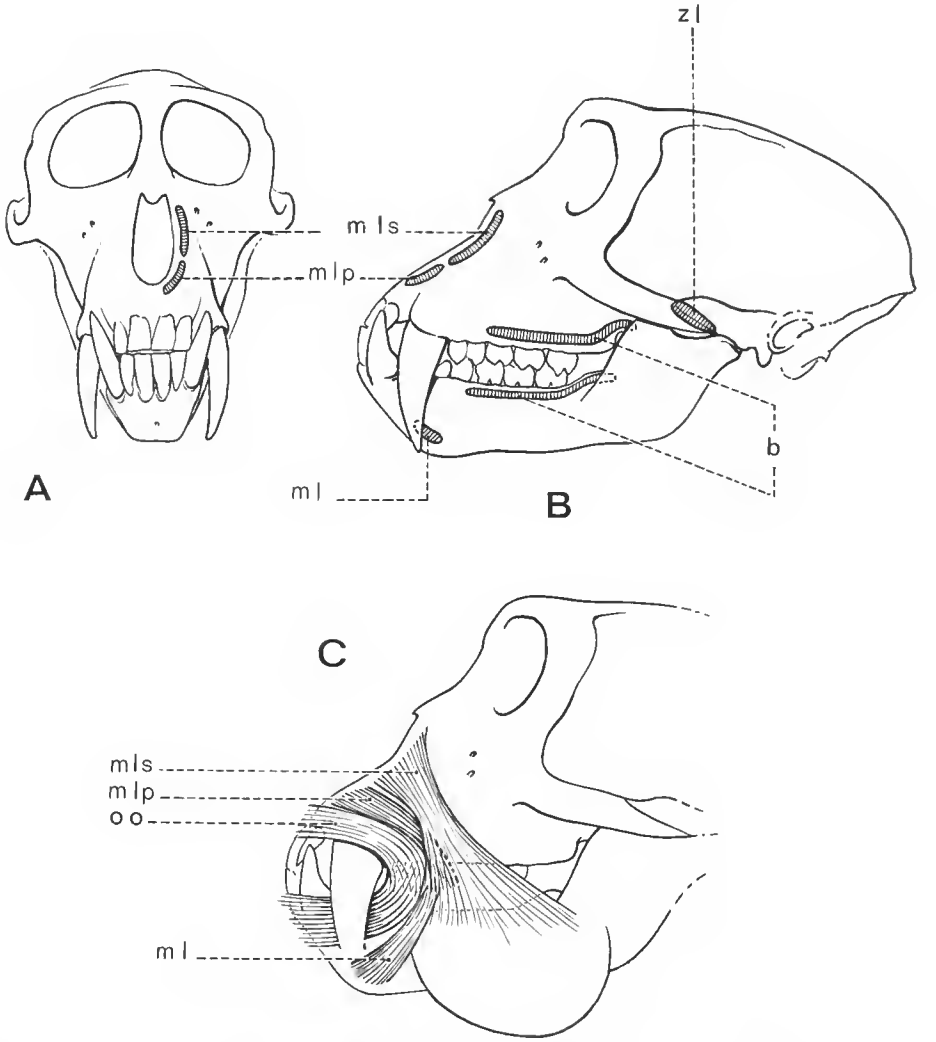

Fig. 3. — *Erythrocebus patas*. Muscles peauciers de la face : A, vue antérieure du crâne avec les insertions musculaires ; B, vue latérale gauche du crâne avec les insertions musculaires ; C, vue latérale du crâne montrant la musculature orale.
b, *m. buccinator* ; ml. *m. mandibulo-labialis* ; mlp, *m. maxillo-labialis*, faisceau profond ; mls, *m. maxillo-labialis*, faisceau superficiel ; oo, *m. orbicularis-oris* ; zl. *m. zygomatico-labialis*.

musculaires, jusqu'alors cachées, émergent et s'étalent en formant un vaste éventail au-dessus de l'abajoue. L'insertion inférieure du faisceau superficiel est très étendue. Les fibres les plus antérieures s'insèrent sous la *pars buccalis* du *platysma* en arrière et en dessous de la commissure labiale, une partie s'entrecroise avec les fibres de la *pars mentalis* du *platysma* provenant du côté opposé. Les fibres moyennes s'insèrent en arrière de la commissure. L'examen à la loupe binoculaire de cette terminaison laisse entrevoir un croisement avec les

fibres de la *pars buccalis* du *platysma*. Les fibres postérieures s'insèrent très en arrière au niveau de la paroi externe de l'abajoue.

b — Un faisceau profond (fig. 3 C) : Comparable au faisceau superficiel, ce muscle rubané et puissant, à direction longitudinale, s'insère directement sur le maxillaire, en dedans du bord externe de la fossette myrtiforme et à la périphérie du bord de la paroi externe des fosses nasales. Il longe le *m. orbicularis oris* puis, au niveau du faisceau superficiel, s'incurve vers le bas pour s'insérer dans la zone modiolaire. Les fibres inférieures, c'est-à-dire celles qui longent les fibres les plus externes du *m. orbicularis oris* se terminent en arrière de la commissure labiale, au-dessus du *m. buccinator* et en dessous du *m. zygomatico-labialis*. Les fibres moyennes et supérieures passent sous le faisceau superficiel et s'insèrent sous celui-ci, sans jamais dépasser, semble-t-il, la ligne d'occlusion. Tout au long de son trajet ce muscle est recouvert d'avant en arrière par les *mm. naso-labialis*, *orbito-labialis*, *zygomatico-labialis* et le faisceau superficiel.

M. mandibulo-labialis (fig. 3 C)

Situé profondément, ce muscle est mis en évidence en resséquant la *pars mentalis* du *platysma myoides*. Il s'insère en bas, sur le bord inférieur de la mandibule, en regard de la canine, par deux chefs musculaires : un chef antérieur dont les fibres se dirigent obliquement en haut et en arrière pour se terminer profondément sous les fibres du *m. buccinator*, au niveau de la commissure labiale ; un chef postérieur dont les fibres plus obliques s'insèrent sous les fibres horizontales et supérieures du *m. buccinator*.

M. orbicularis oris (fig. 3 C)

Le *m. orbicularis oris* est un sphincter formé de fibres arciformes supérieures et inférieures. Les fibres supérieures se situent entre la partie rostrale des lèvres, qu'elles n'atteignent jamais, et le bord inférieur du faisceau profond du *m. maxillo-labialis*. Elles sont recouvertes d'avant en arrière par les *mm. naso-labialis*, *orbito-labialis*, *zygomatico-labialis* et les fibres supérieures du *m. buccinator*. Les fibres inférieures cheminent profondément sous la *pars mentalis* du *platysma myoides*. Les fibres supérieures et inférieures, après s'être entrecroisées, s'attachent à la peau et à la muqueuse de la commissure.

M. buccinator (fig. 1 B et 3 B)

Ce muscle, qui constitue la plus grande partie de la joue, s'insère sur la maxillaire près du rebord alvéolaire des prémolaires jusqu'à la tubérosité, sur le crochet de l'aile interne de l'apophyse ptérygoïde, sur le ligament ptérygo-mandibulaire (aponévrose buccinato-pharyngée), enfin, sur la mandibule près du rebord alvéolaire des prémolaires à la dernière molaire. Ces trois insertions visibles au cours de la dissection se complètent par l'insertion d'une partie des fibres horizontales dans la sous-muqueuse jugale comme nous l'a révélé l'étude histologique (fig. 4). Le muscle comprend deux couches : une couche postérieure superficielle et relativement étroite, une couche plus profonde, très vaste. La couche superficielle, postérieure, s'insère sur le crochet de l'aile interne de l'apophyse ptérygoïde et la partie supérieure du ligament ptérygo-mandibulaire (fig. 4). Les fibres se dirigent d'abord verticalement, puis en bas et en avant en parcourant un trajet oblique pour contourner

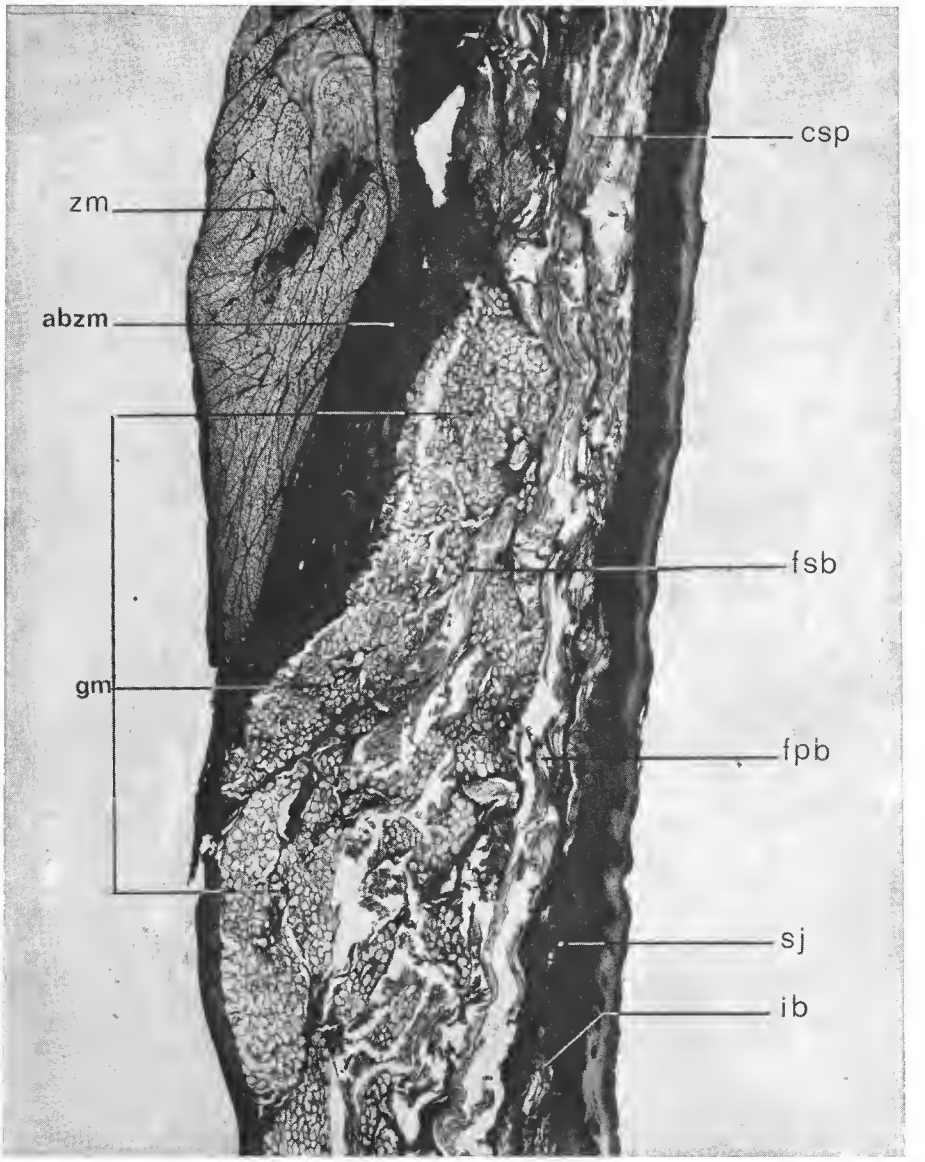

Fig. 4. — *Lagothrix lagotrica.* Coupe horizontale de la région postérieure du *m. buccinator* au niveau de la ligne d'occlusion. Fix. Bouin, paraffine (12 u), col. Trichrome de Ramon y Cajal X 33.
abzm, attache *buccinato-zygomatico-mandibularis* ; csp, m. constricteur supérieur du pharynx ; fpb, *m. buccinator*, faisceau profond ; fsb, *m. buccinator*, faisceau superficiel ; gm, glandes muqueuses ; ib, insertion du *m. buccinator* dans la sous-muqueuse jugale ; sj, sous-muqueuse jugale ; zm, *m. zygomatico-mandibularis.*

le bord antérieur de la branche montante de la mandibule, où elles constituent les parois postérieures, inférieures et antérieures des abajoues. Elles se terminent au niveau de la commissure. La couche profonde ou « jugale » est constituée par un groupe de fibres supérieures, moyennes et inférieures qui s'insèrent respectivement sur le maxillaire, le ligament ptérygo-mandibulaire et la mandibule. Les fibres supérieures, à partir de leur insertion maxillaire, suivent un trajet sigmoïde et se terminent en faisceau parallèle dans la zone modiolaire. En arrière de la commissure, elles se croisent avec les fibres inférieures et moyennes, puis s'insèrent profondément dans la lèvre inférieure. Les fibres moyennes s'insèrent sur presque toute la longueur du ligament ptérygo-mandibulaire et suivant un trajet rectiligne atteignant le modiolus. Elles rejoignent ainsi les fibres supérieures avec lesquelles elles renforcent le buccinateur. Cet épaississement du muscle se situe au voisinage du plan prothétique d'occlusion (Rubinstenn et Valentin, 1973). Après avoir croisé les fibres inférieures et supérieures elles s'insèrent profondément au niveau de la commissure. Les fibres inférieures ont un trajet complexe car elles entrent dans la constitution des parois interne et externe des abajoues. Une moitié des fibres, à insertion postérieure (de la deuxième molaire au ligament ptérygo-mandibulaire), se dirige tout d'abord en bas et en avant jusqu'au bord inférieur de l'abajoue pour constituer la paroi interne de la poche buccale ; puis, après avoir atteint et dépassé le bord inférieur de l'abajoue, vers la zone modiolaire, pour s'insérer profondément dans la lèvre supérieure. Ces fibres constituent une partie importante de la paroi externe de l'abajoue. L'autre moitié des fibres, à insertion antérieure (des prémolaires à la deuxième molaire), s'oriente en bas et en arrière jusqu'au bord inférieur de l'abajoue pour renforcer les précédentes. Après avoir atteint et dépassé le bord inférieur de l'abajoue, elles se terminent profondément dans la lèvre supérieure et renforcent les fibres précédentes dans la constitution des parois externe et interne de l'abajoue.

ÉTUDE CHEZ LES PROSIMIENS

LEMUR MACACO

Platysma myoides (fig. 5 A, B)

Cette vaste nappe musculaire discontinue formée de paquets de fibres recouvre une portion de la nuque, du cou et de la face. Elle se décompose classiquement en quatre parties : *auricularis*, *zygomatica*, *buccalis* et *mentalis*. Les trois premières parties s'insèrent en retrait du raphé médian cervical postérieur, en avant de celui-ci. A ce niveau, les fibres, noyées dans un épais tissu cellulo-adipeux, s'ancrent sur le tissu conjonctif qui recouvre cette zone. La *pars mentalis* naît en arrière du bord antérieur du *m. trapezius*. L'insertion postérieure de ces quatre parties offre une image en éventail, image accentuée par les solutions de continuité entre les différents paquets de fibres. La *pars auricularis* et la *pars zygomatica* forment un tout difficilement dissociable. Il nous paraît plus conforme à la réalité anatomique de décrire la *pars auricularis* comme une portion de la *pars zygomatica*. En effet, un petit nombre de fibres issues du bord inférieur de l'oreille rejoint la *pars zygomatica*, la renforce

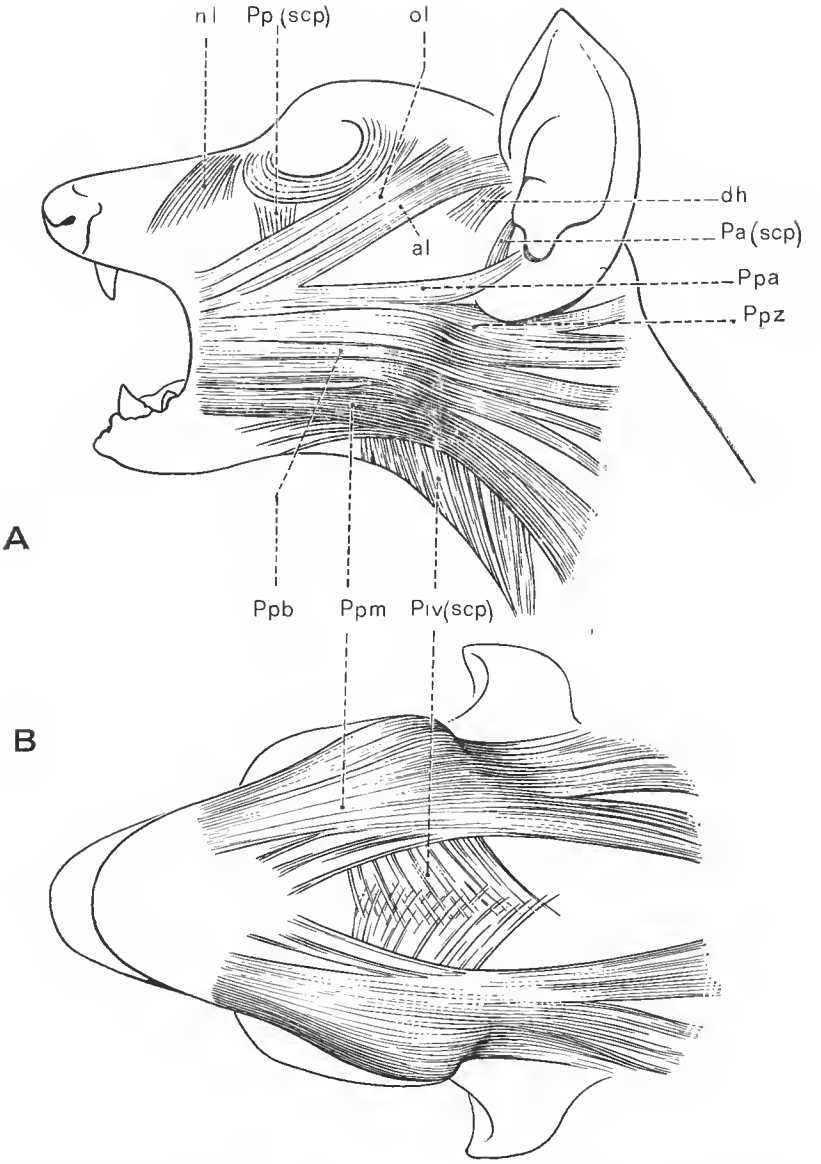

Fig. 5. — *Lemur macaco.* Muscles peauciers de la face : A, vue latérale gauche ; B, vue ventrale.
al, *m. auriculo-labialis* ; dh. *m. depressor helicis* ; nl, *m. naso-labialis* ; ol, *m. orbito-labialis* ; Ppa, *platysma myoides, pars auricularis* ; Ppb, *platysma myoides, pars buccalis* ; Ppm, *platysma myoides, pars mentalis* ; Ppz, *platysma myoides, pars zygomatica* ; Pa (scp), *sphincter colli* profond, *pars auris* ; Piv (scp), *sphincter colli* profond, *pars intermedia ventralis* ; Pp (scp), *sphincter colli* profond, *pars palpebralis.*

et se termine sur le bord postérieur du *m. auriculo-labialis*. La *pars auricularis* se présente comme une extension auriculaire de l'attache postérieure de la *pars zygomatica*. Les *pars buccalis* et *zygomatica* forment dans la zone rétro-commissurale avec les *mm. auriculo-labialis* et *orbito-labialis* une couche musculaire uniforme. La *pars buccalis* se termine superficiellement dans la lèvre supérieure et la commissure. La *pars mentalis* en continuité avec la *pars buccalis* dans sa partie supérieure suit, dans sa partie ventrale, le bord interne de la mandibule. Quelques fibres médianes se dirigent vers l'espace intermandibulaire resté libre, sans jamais se croiser avec celles du côté opposé. La presque totalité des fibres de la *pars mentalis* se termine essentiellement dans la lèvre inférieure, quelques-unes dans la région mentonnière, sans jamais atteindre son extrémité, contrairement à ce que nous observons chez les Catarrhiniens et les Platyrrhiniens (fig. 1, 8 A, 10, 14 A, 13, 15, 16 A).

Sphincter colli profond (fig. 5-6)

Il existe chez *Lemur* un reliquat des *pars palpebralis*, *intermedia* et *auris* du *sphincter colli* profond. La *pars palpebralis* se compose de quelques fibres situées sous les *pars zygomatica* et *buccalis* du *platysma myoides* et les *mm. auriculo-labialis* et *orbito-labialis*. Les fibres situées au niveau de l'orbite s'orientent vers le bas et s'insèrent dans le tissu conjonctif dense rétro-commissural. Les fibres antérieures sont en continuité avec les fibres postérieures du *m. naso-labialis*. De la *pars intermedia*, ne subsiste que la *pars intermedia ventralis*. Elle constitue une couche musculaire de texture discontinue. L'insertion inférieure se fait sur la ligne médiane dans l'espace intermandibulaire grâce à un entrelacement de ses fibres avec celles du muscle opposé. La totalité des fibres se termine sous le *platysma*, suivant une ligne allant de la commissure des lèvres au tragus. La *pars auris* représentée par un paquet de fibres, située en arrière des fibres postérieures de la *pars intermedia ventralis*, s'insère directement sur le tragus, en dessous du *m. depressor helicis*. Après un court trajet, ce paquet de fibres rejoint le *m. intermedia ventralis* et se termine avec lui sur la ligne médiane ventrale. Le *m. naso-labialis*, en éventail, occupe tout le museau et se termine superficiellement dans la lèvre supérieure où il s'entrelace avec les fibres du *m. orbito-labialis*. Les *mm. orbito-labialis* et *auriculo-labialis* forment une masse musculaire unique. Comme pour les autres Primates disséqués l'insertion postérieure permet de les dissocier. Le *m. auriculo-labialis*, bande musculaire rubanée, insérée sur l'oreille au niveau du bord antérieur du tragus, se dirige en bas et en avant, rejoint la *pas buccalis* et *zygomatica* du *platysma* et s'insère superficiellement dans la lèvre supérieure et la commissure. Le *m. orbito-labialis*, semblable à l'*auriculo-labialis*, reste une dépendance du *m. orbicularis-oculi* par ses insertions supérieures. Ses fibres jointes à celles du *m. auriculo-labialis* se dirigent en bas et en avant et s'entrecroisent dans la lèvre supérieure avec celles du *m. naso-labialis*.

Le *m. depressor helicis*, situé entre le *m. auriculo-labialis* et la *pars auris* du *sphincter colli* profond, se compose de quelques fibres présentant une disposition en éventail. Son insertion, sur le bord antérieur du tragus, s'intercale entre celle de l'*auriculo-labialis* et celle de la *pars auris*. Les fibres terminales s'insèrent sur l'aponévrose temporale au voisinage de l'arcade zygomatique. Le *m. orbicularis-oris*, composé de fibres arciformes supérieures et inférieures, présente un développement important. En effet, nous observons le croisement des fibres supérieures et inférieures très en arrière de la commissure, au niveau de l'orbite. Par contre, la disposition du muscle reste conforme à ce que nous avions observé

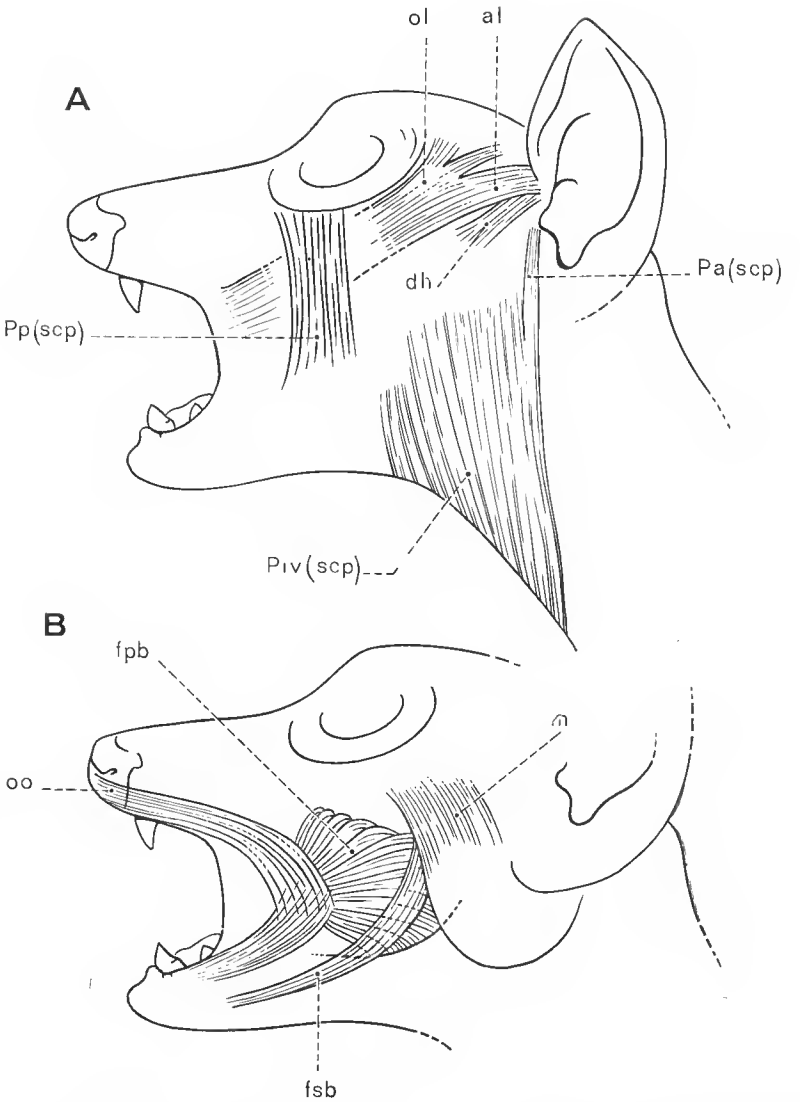

Fig. 6. — *Lemur macaco.* Muscles peauciers de la face : A, vue latérale gauche des reliquats du *sphincter colli* profond ; B, vue latérale gauche du *m. orbicularis oris* et du *m. buccinator.*
al, *m. auriculo-labialis* ; dh, *m. depressor helicis* ; fpb, *m. buccinator* (faisceau profond) ; fsb, *m. buccinator* (faisceau superficiel) ; m, *m. masseter* ; ol, *m. orbito-labialis* ; oo, *m. orbicularis oris* ; Pa (scp), *sphincter colli* profond, *pars auris* ; Piv (scp), *sphincter colli* profond, *pars intermedia ventralis* ; Pp (scp), *sphincter colli* profond, *pars palpebralis.*

précédemment. Le *m. buccinator* (fig. 6 B), constitué de deux couches comme chez les autres Primates, montre par le développement important du *m. orbicularis-oris*, une réduction sensible de sa couche profonde. D'ailleurs ses insertions maxillaires et mandibulaires se dépla-

cent vers l'arrière et s'effectuent à partir du niveau des premières molaires. Le faisceau superficiel, conforme à celui déjà décrit, se trouve malgré tout réduit. Il se termine dans la région mentonnière sous la *pars mentalis* du *platysma myoides*.

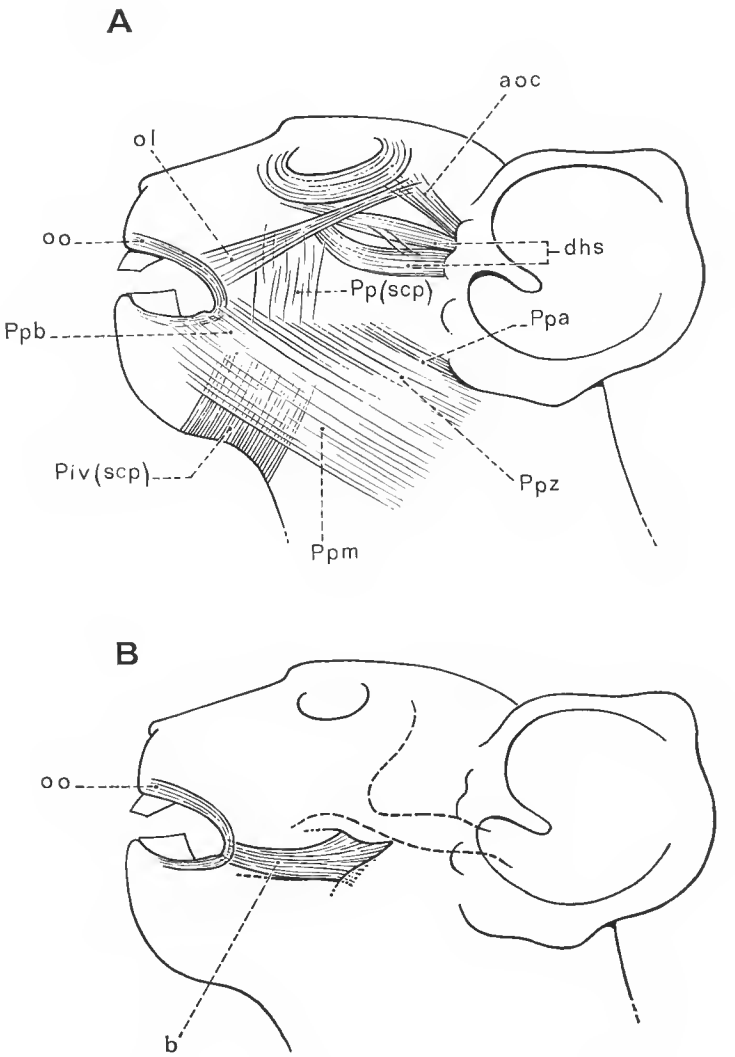

Fig. 7. — *Daubentonia madagascariensis*. Muscles peauciers de la face, vue latérale gauche. A, couche superficielle ; B, couche profonde.
aoc, *m. auriculo-occipitalis* ; b, *m. buccinator* ; dhs, *m. depressor helicis superficialis* ; ol, *m. orbito-labialis* ; oo, *m. orbicularis oris* ; Ppa, *platysma myoides, pars auricularis* ; Ppb, *platysma myoides, pars buccalis* ; Ppm, *platysma myoides, pars mentalis* ; Ppz, *platysma myoides, pars zygomatica* ; Piv (scp), *sphincter colli* profond, *pars intermedia ventralis* ; Pp (scp), *sphincter colli* profond, *pars palpebralis*.

DAUBENTONIA MADAGASCARIENSIS

La morphologie de type rongeur que présente le *Daubentonia* au niveau du crâne (condyle très abaissé, adapté à des mouvements longitudinaux, fosse sigmoïde peu importante, apophyse angulaire faible) et des dents (dents antérieures longues et à croissance continue, absence de canine, barre importante entre incisives et prémolaires), ne se retrouve pas dans la musculature faciale superficielle.

Platysma myoides (fig. 7)

Le *platysma myoides*, couche musculaire bien développée mais peu étendue, recouvre la partie ventrale et latérale du cou. On lui reconnaît classiquement quatre *partes* : *auricularis*, *zygomatica*, *buccalis*, *mentalis*. L'insertion des trois dernières se fait sur le bord antérieur de l'aponévrose du trapèze. Les *partes auricularis* et *zygomatica* paraissent confondues. Comme chez le lémur, la *pars auricularis* représente une extension postérieure de la *pars zygomatica*. Celle-ci se termine au niveau d'une ligne joignant le tragus à la commissure des lèvres. L'insertion terminale de la *pars buccalis*, peu étendue, s'effectue par un petit nombre de fibres dans la lèvre supérieure et la commissure. La *pars mentalis* n'atteint pas la ligne médiane et laisse un espace intermandibulaire très réduit. Elle s'insère superficiellement dans la région mentonnière et la lèvre inférieure.

Sphincter colli profond (fig. 7)

La *pars palpebralis* du *sphincter colli* profond se compose de quelques paquets de fibres (dix à vingt) noyés dans le tissu conjonctif dense de la zone rétrocommissurale. Les fibres sensiblement verticales font avec celles de la *pars buccalis* un angle de 70° à 80°. La *pars intermedia ventralis*, formée de peu de fibres, occupe la partie ventrale du cou et une partie de la joue. Située profondément par rapport au *platysma*, elle s'insère sur la ligne médiane de l'espace intermandibulaire où ses fibres s'entrecroisent avec celles du muscle opposé et se terminent un peu en dessous du plan d'occlusion prémolaires-molaires.

Dérivés du sphincter colli profond (fig. 7)

Le *m. orbito-labialis*, mince bande musculaire aplatie, a pour origine les fibres les plus externes du *m. orbicularis-oculi*. Quelques fibres postérieures s'insèrent superficiellement sur le *m. depressor helicis superficialis*. Il se termine dans la commissure des lèvres et dans la lèvre supérieure où ses fibres s'entrecroisent avec celles du *m. naso-labialis*.

Chez *Daubentonia*, la musculature extrinsèque de l'oreille, débordant largement sur la face, crée une modification de la musculature péri-buccale qui nous amène à décrire quelques-uns de ces muscles.

Le *m. depressor helicis superficialis*, bifasciculé, s'insère sur le bord antérieur du tragus. De cette insertion partent deux faisceaux musculaires supérieur et inférieur qui se dirigent vers l'orbite. Le faisceau supérieur, rubané, horizontal, s'ancre dans un tissu conjonctif dense sur le bord postérieur de la *pars palpebralis* du *sphincter colli* profond en se mélan-

geant avec les fibres du *m. orbito-labialis*. Le faisceau inférieur, rubané, légèrement incurvé vers le haut, se termine sur le bord inférieur de l'apophyse zygomatique du malaire et s'amarre sur l'os par un petit tendon qui se joint aux tendons du *m. depressor helicis profundus* et du masseter *superficialis lamina prima*. Le *m. depressor helicis profundus*, petite bande musculaire, prend son origine sur l'aponévrose massétérine au niveau de l'arcade zygomatique, en avant de la suture temporo-malaire. Situé sous le faisceau inférieur du *m. depressor helicis superficialis*, il se dirige en avant et s'insère avec ce dernier et la *lamina prima* du *masseter superficialis*, sur le bord inférieur de l'apophyse zygomatique. Le *m. auriculo-occipitalis*, attaché sur le bord antérieur du tragus, au-dessus du précédent, se dirige en haut et en avant pour se terminer par une disposition en éventail sur l'aponévrose temporale. Quelques fibres antérieures croisent les fibres postérieures du *m. orbito-labialis*.

Le *m. buccinator* (fig. 7 B), épais, rubané, étroit, en raison de l'important développement de la branche montante de la mandibule n'intervient pas dans la constitution de la joue. A direction longitudinale, il s'insère sur le bord inférieur de l'aile interne de l'apophyse ptérygoïde, le ligament ptérygo-mandibulaire et la gouttière rétro-molaire. De ces trois insertions, le muscle, situé toujours en dessous du plan d'occlusion, se dirige en avant et s'insère au niveau de la commissure où ses fibres s'entrecroisent avec celles du *m. orbicularis-oris*. Ce dernier, très peu développé, présente une disposition classique.

ÉTUDE CHEZ LES PLATYRRHINIENS

SAIMIRI SCIUREUS

Chez ce Singe de petite taille tous les muscles précédemment décrits sont présents, mais la mise en évidence de toutes les couches musculaires est très délicate, aussi l'utilisation du lugol pour identifier la morphologie du *platysma* par exemple nous a été d'un grand secours.

Platysma myoides

Le *platysma myoides* représente une couche musculaire très ténue, adhérente à la peau. Il est facilement arraché, si l'on n'y prend garde, en réclinant la peau.

Les insertions postérieures et inférieures sont conformes à celles décrites chez le *Patas*. En particulier les fibres supérieures partent du raphé médian cervical postérieur. Toutefois la *pars mentalis* diffère sensiblement dans sa partie ventrale. Contrairement à ce que l'on observe chez les Catarrhiniens, les fibres les plus médianes suivent, chez le *Saimiri*, le bord inférieur de la mandibule et délimitent l'espace intermandibulaire.

Sphincter colli profond

Contrairement à l'opinion de Schreiber (1928), nous n'avons pas trouvé, sur les trois individus disséqués, de reliquats du *sphincter colli* profond. En effet, cet auteur décrit une couche musculaire située dans la partie ventrale du cou qui correspondrait au reliquat de la *pars intermedia ventralis* du *sphincter colli* profond. Les *mm. zygomatico-labialis* et *orbito-*

labialis représentent deux très minces bandes musculaires difficilement dissociables. Le *m. orbicularis oris*, très réduit, forme avec le *m. maxillo-labialis* une unité morphologique.

Le *m. dilator nasi*, quoique ne faisant pas partie de nos recherches, nous a paru intéressant à décrire. Il faut rappeler que ce muscle n'existe parmi les Primates que chez les singes Platyrrhiniens et que, par rapport aux autres Mammifères, son insertion maxillaire a migré vers le bas, au niveau de l'insertion supérieure du buccinateur. C'est un muscle aplati, triangulaire, à grande base antérieure et à direction antéro-postérieure. L'insertion antérieure en éventail se fait autour des orifices nasaux dans la sous-muqueuse nasale. Les fibres se dirigent en arrière et légèrement en bas pour s'insérer sur le maxillaire, au-dessus du rebord alvéolaire, au niveau des prémolaires. Dans son trajet antérieur le muscle recouvre la partie antérieure du muscle *maxillo-labialis*. Le faisceau superficiel du *m. maxillo-labialis* s'étend profondément, de la région para-nasale à la région orale. Il a son origine sur les sutures nasales et prémaxillo-maxillaires, donc très en avant de la fosse canine. Cette insertion se fait suivant une ligne qui est en continuité avec celle du faisceau profond. Le muscle s'étend profondément sous le *m. dilator nasi* et les nerfs infra-orbitaires. Toutes les fibres de ce muscle, et en particulier les plus antérieures, suivent la même direction que celles de l'*orbicularis-oris* et semblent former avec lui une même bande musculaire. Les fibres musculaires se terminent superficiellement en bas et en arrière de la commissure labiale où elles s'entrecroisent avec les fibres les plus antérieures du *platysma myoides pars buccalis*.

Le *m. mandibulo-labialis*, bande musculaire aplatie, s'insère au niveau du rebord inférieur de la mandibule en regard de la canine, puis il se dirige en haut et en arrière, et se termine sous le *platysma*, au-dessus du buccinateur, dans la lèvre inférieure et en arrière de la commissure. Le *m. buccinator* présente deux faisceaux lamellaires superficiel et profond et non trois comme l'indique Schreiber (1928). Le faisceau superficiel prend naissance très haut sur le ligament ptérygo-mandibulaire et le crochet de l'aile interne de l'apophyse ptérygoïde, puis se dirige en bas et en avant, suivant un trajet curviligne, pour s'insérer dans la lèvre inférieure en dessous de l'*orbicularis-oris*, de manière à renforcer la *pars mentalis* du *platysma myoides*. La couche profonde présente les mêmes dispositions que chez les Catarrhiniens dépourvus d'abajoues.

ALOUATTA SENICULUS
(Fig. 8 et 9)

Cette dissection présente un intérêt particulier car il s'agit d'un Singe sauvage rapporté par J. P. Gasc (1972) d'une mission en Guyane et n'ayant jamais séjourné dans un parc zoologique.

Le *platysma myoides* constitue une vaste et épaisse couche musculaire qui se dirige vers la commissure labiale et le menton. Dans sa partie supérieure, elle passe en dessous du pavillon de l'oreille. Dans sa partie ventrale, le bord interne suit à peu près parallèlement, un demi centimètre en dedans, le rebord inférieur de la mandibule. La *pars mentalis* ne recouvre donc pas la zone intermandibulaire et de plus, contrairement à l'opinion de Schreiber (1928), les deux muscles antimères ne se croisent pas dans cette zone. Le *m. zygo-*

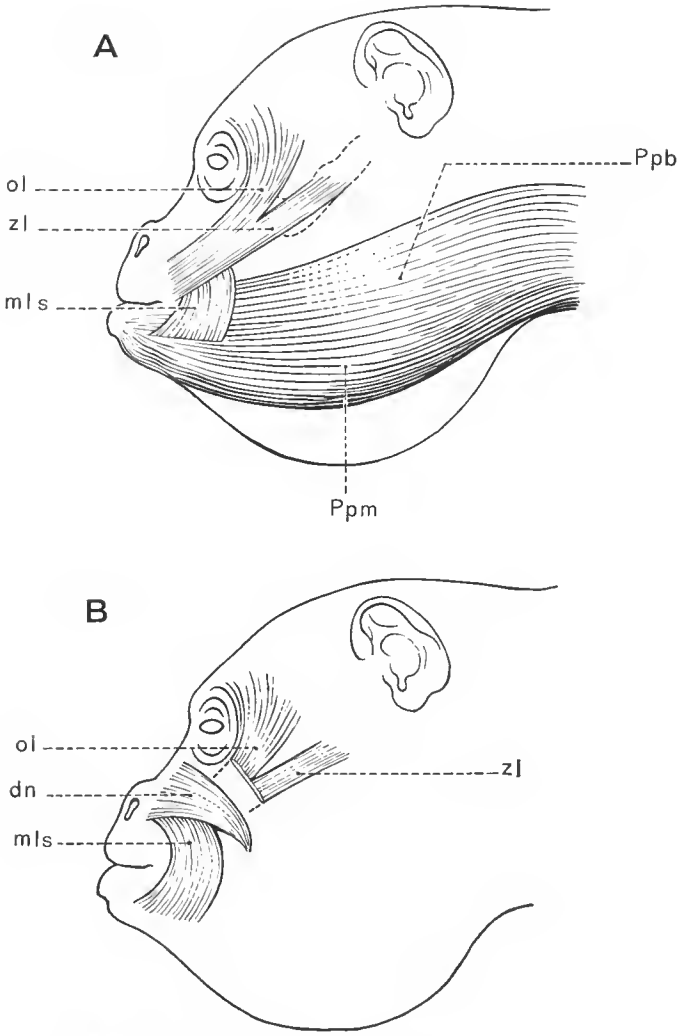

Fig. 8. — *Alouatta seniculus.* Muscles peauciers de la face, vue latérale gauche : A, couche superficielle ; B, *m. dilatator nasi* et faisceau superficiel du *m. maxillo-labialis.*
dn, *m. dilatator nasi* ; mls, *m. maxillo-labialis*, faisceau superficiel ; ol, *m. orbito-labialis* ; Ppb, *platysma myoides, pars buccalis* ; Ppm, *platysma myoides, pars mentalis* ; zl, *m. zygomatico-labialis.*

matico-labialis s'insère sur la face externe de l'arcade zygomatique (suture temporo-malaire) sur une très petite surface. Le *m. orbito-labialis* prend son origine par des fibres en éventail sur l'aponévrose temporale, au-dessus de l'arcade zygomatique. Les fibres antérieures du muscle semblent être une dépendance de la partie la plus externe du *m. orbicularis-oculi.* A partir de ces insertions supérieures, le *m. zygomatico-labialis* et le *m. orbito-labialis* forment une unique couche charnue qui se dirige en bas et en avant et se termine dans la lèvre supérieure, en arrière de la commissure.

Le *m. maxillo-labialis* constitue chez *Alouatta* une puissante bande musculaire difficilement dissociable des muscles *orbicularis-oris* et *levator-labii superioris*.

Le muscle *buccinator* présente deux faisceaux, comme chez *Saimiri*. Nous avons noté un développement particulièrement important du faisceau superficiel qui recouvre plus largement le faisceau profond que chez les Catarrhiniens.

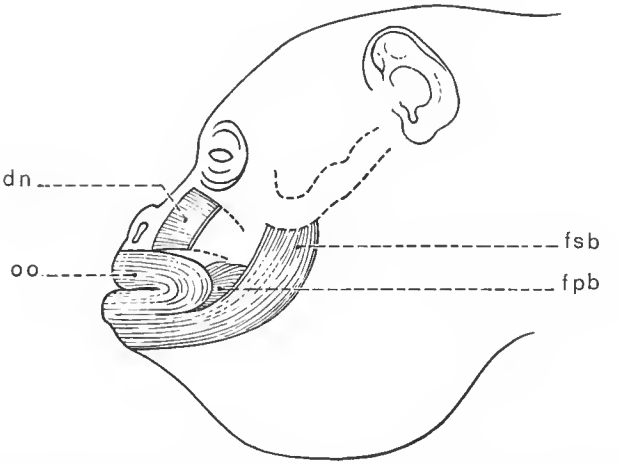

FIG. 9. — *Alouatta seniculus*. Vue latérale gauche du *m. buccinator*. dn, *m. dilator nasi* ; fpb, *m. buccinator*, faisceau profond ; fsb, *m. buccinator*, faisceau superficiel ; oo, *m. orbicularis oris*.

ATELES ATER ET *ATELES BELZEBUTH*

Ces deux têtes, formolées, sectionnées du tronc, ne permettent pas d'étudier les attaches postéro-inférieures du *platysma*. Malgré tout, nous pouvons grâce à elles préciser quelques particularités intéressantes.

Platysma myoides

Le *platysma myoides*, beaucoup moins développé que chez *Alouatta*, se situe dans sa partie supérieure au voisinage du plan d'occlusion dentaire. Deux paquets de fibres musculaires se détachent de l'oreille au niveau du tragus et se joignent au *platysma* constituant ainsi la *pars auricularis* du *platysma myoides*.

Sphincter colli profond

Seuls les dérivés subsistent et, parmi eux, le faisceau superficiel du *m. maxillo-labialis* diminue d'importance. Cette réduction s'accompagne d'une insertion terminale superficielle plus basse, très en dessous de la commissure labiale.

LAGOTHRIX LAGOTRICA

La topographie des muscles disséqués est très semblable à celle décrite chez *Alouatta*

Platysma myoides

Le *platysma myoides* ne constitue pas une couche musculaire uniforme car il est formé de nombreux paquets de fibres accolés les uns aux autres. L'insertion d'origine est plus antérieure que chez *Alouatta*, en particulier la *pars zygomatica* s'insère en arrière du bord postérieur du sterno-cleïdo-mastoïdien.

Sphincter colli profond

Le faisceau superficiel du *m. maxillo-labialis*, mince, rubané, prend son insertion autour des orifices nasaux (dans leur partie supérieure) sous le *m. dilatator nasi*. Le *m. mandibulo-labialis*, mince couche musculaire, se compose d'un petit nombre de fibres. Ses insertions osseuses se font sur la mandibule en avant du trou sous-mentonnier, légèrement au-dessus du rebord mandibulaire. Le *m. orbito-labialis* est plus étendu que chez les autres Platyrrhiniens.

CEBUS FLAVUS ET *CEBUS CIRRIFER*
(Fig. 10)

Sur ces deux pièces formolées, nous avons utilisé le lugol pour recolorer les muscles. Nous avons pu ainsi préciser certains détails qui ne pouvaient être décelés sur les pièces non traitées.

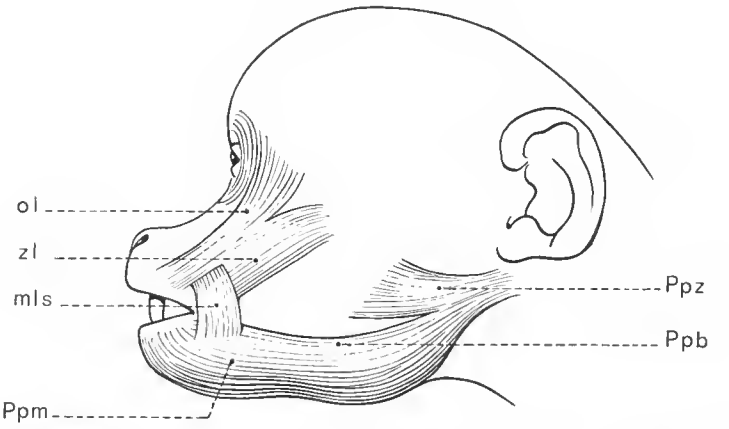

FIG. 10. — *Cebus cirrifer*. Muscles peauciers de la face, vue latérale gauche. mls, *m. maxillo-labialis*, faisceau superficiel ; ol, *m. orbito-labialis* ; Ppb, *platysma myoides, pars buccalis* ; Ppm, *platysma myoides, pars mentalis* ; Ppz, *platysma myoides, pars zygomatica* ; zl, *m. zygomatico-labialis*.

Platysma myoides

La *pars zygomatica* se détache du *platysma* au niveau du pavillon de l'oreille pour se diriger vers l'arcade zygomatique. Elle se termine en éventail suivant une ligne oblique en bas et en avant à proximité de l'arcade zygomatique. Cette couche musculaire est constituée d'un petit nombre de paquets de fibres qui s'individualisent dans sa partie terminale. La *pars buccalis* forme une couche uniforme peu développée qui, de ses insertions postérieures, se dirige horizontalement vers la zone commissurale. Les fibres supérieures sont toujours en dessous de la ligne d'occlusion dentaire. L'insertion terminale se fait sous le *m. maxillo-labialis*, comme chez *Alouatta*, au niveau de la commissure.

La *pars mentalis* possède les mêmes caractéristiques que chez *Alouatta*, elle ne recouvre pas l'espace intermandibulaire.

Sphincter colli profond

Le *m. zygomatico-labialis* s'étend de l'arcade zygomatique à la lèvre supérieure. Son insertion supérieure n'est pas osseuse comme chez les autres Primates. Elle se fait sur l'aponévrose temporale, légèrement au-dessus de l'arcade zygomatique, au niveau de la suture temporo-malaire. De cette insertion supérieure, le muscle passe sous le faisceau superficiel du *m. maxillo-labialis* et au-dessus du *m. buccinator*, il se termine dans la lèvre supérieure. L'insertion supérieure, très superficielle et ayant perdu ses rapports osseux, nécessiterait une modification de la dénomination de ce muscle ; malgré tout, nous préférons lui garder le nom de *m. zygomatico-labialis* afin de ne pas compliquer inutilement la nomenclature car sa disposition anatomique l'apparente à ses homologues chez les autres Primates. Le *buccinator* est identique à celui de *Alouatta* et présente un faisceau superficiel fort développé qui recouvre largement le faisceau profond.

ÉTUDE CHEZ LES CATARRHINIENS CYNOMORPHES

CERCOPITHECUS AETHIOPS
(Fig 11 A)

Le *Platysma myoides* ne diffère pas de celui du *Patas* et présente la même importance et les mêmes insertions.

Il n'existe pas de *m. orbito-labialis* ; par contre le *m. zygomatico-labialis*, présent, constitue une large bande musculaire qui s'insère sur l'arcade zygomatique. Le faisceau superficiel du *m. maxillo-labialis*, puissant, s'insère en haut dans la fosse canine, directement sur l'os. Le faisceau profond du *m. maxillo-labialis* s'insère comme chez *Erythrocebus patas* ; cependant les fibres antérieures, au lieu de se diriger parallèlement aux fibres les plus externes du *m. orbicularis oris*, descendent verticalement sous ce dernier et s'insèrent dans la lèvre supérieure.

CERCOCEBUS ATERRIMUS
(Fig. 12)

Le Mangabey, dont nous avons disséqué quatre spécimens, trois adultes mâles et un jeune mâle, présente les mêmes caractéristiques que chez *Erythrocebus patas*, à l'exception du faisceau superficiel du *m. maxillo-labialis* qui s'insère dans la fosse canine. Les autres muscles conservent la même disposition.

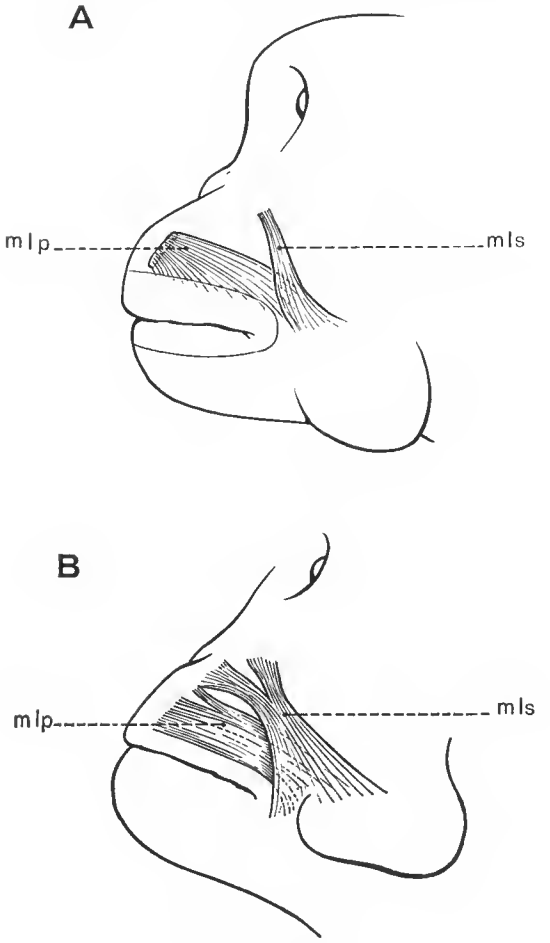

FIGURE 11

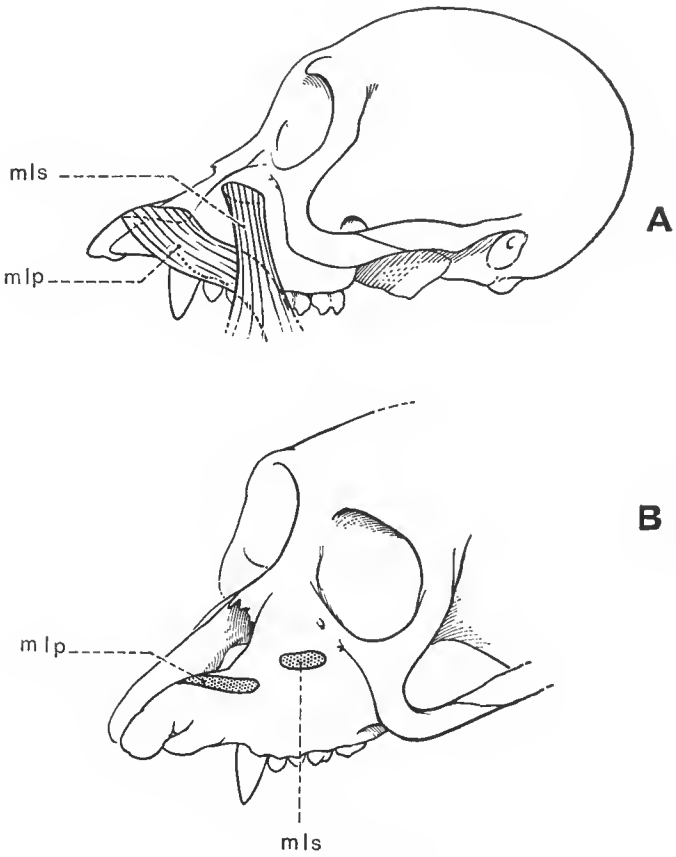

FIGURE 12

Fig. 11. — A, *Cercopithecus aethiops*. Vue latérale gauche de la face montrant les particularités du *m. maxillo-labialis* ; B, *Papio hamadrias*. Détails de ce même muscle.
mlp, *m. maxillo-labialis*, faisceau profond ; mls, *m. maxillo-labialis*, faisceau superficiel.

Fig. 12. — *Cercocebus aterrimus*. A, vue latérale gauche du crâne montrant les particularités du *m. maxillo-labialis* ; B, vue cavalière du crâne montrant l'insertion osseuse de ces deux muscles.
mlp, *m. maxillo-labialis*, faisceau profond ; mls, *m. maxillo-labialis*, faisceau superficiel.

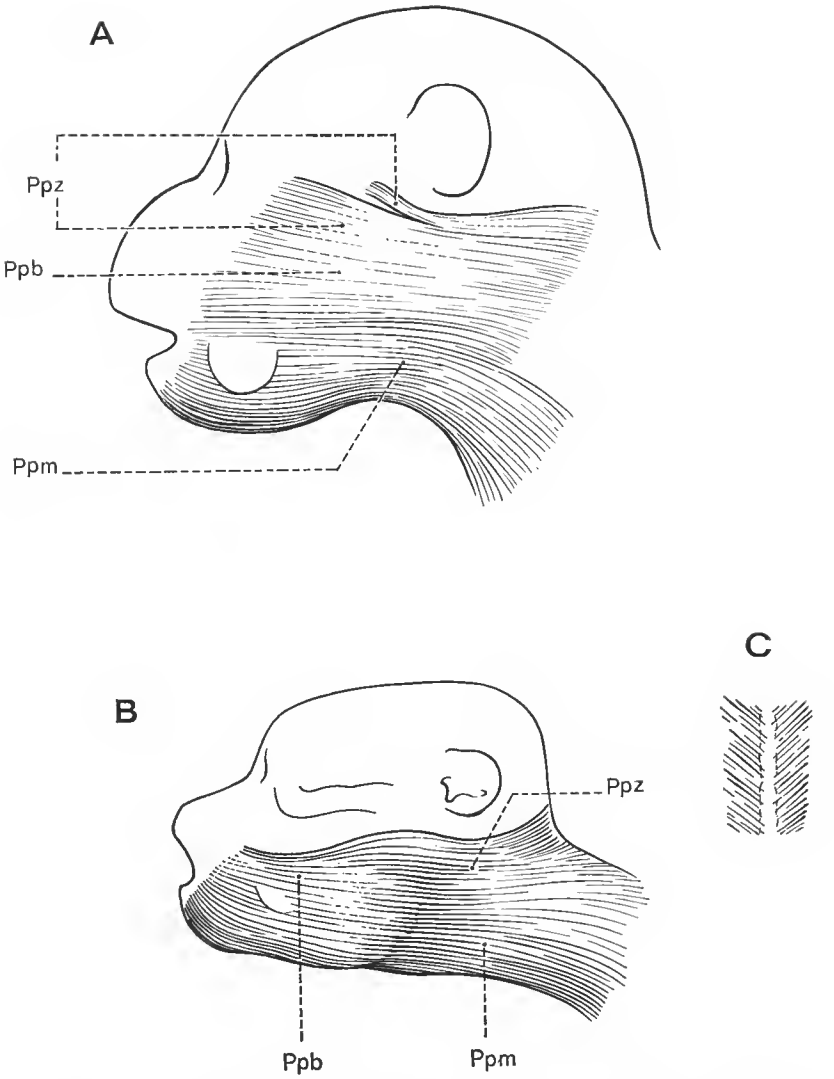

Fig. 13. — A, vue latérale gauche du *platysma myoides* chez *Papio hamadryas* mort-né ; B, *id.*, chez *Macaca speciosa* mort-né ; C, détail de l'insertion nuchale chez le Macaque, vue dorsale.
Ppb, *platysma myoides, pars buccalis* ; Ppm, *platysma myoides, pars mentalis* ; Ppz, *platysma myoides, pars zygomatica.*

MACACA SPECIOSA
(Fig. 13 B et C)

Nous avons pu disposer d'un animal mort-né. La dissection a été mise en évidence avec du lugol pour renforcer la coloration des masses musculaires charnues.

Platysma myoides

La *pars buccalis* et la *pars zygomatica* s'insèrent postérieurement dans une zone située entre le bord antérieur du trapèze et le bord postérieur du sterno-cleïdo-mastoïdien. La *pars mentalis* constitue une nappe musculaire plus importante, similaire à celle rencontrée chez *Patas*.

Sphincter colli profond

Les *mm. zygomatico-labialis* et *orbito-labialis* ne semblent pas dissociés et forment une même couche musculaire mince et aplatie. Les autres muscles sont présents, différenciés, avec des insertions conformes à celles décrites dans la dissection-type.

PAPIO PAPIO
(Fig. 14)

Chez le *Papio*, il existe des différences notables sur trois muscles : le *m. zygomatico-labialis*, le faisceau superficiel du *m. maxillo-labialis* et le *m. mandibulo-labialis*.

Le *m. zygomatico-labialis* présente la même insertion supérieure et la même direction que chez le *Patas*. Par contre, alors que dans la dissection-type l'ensemble des fibres s'insinue sous le faisceau superficiel du *m. maxillo-labialis*, celles-ci se divisent à ce niveau en deux. La moitié inférieure passe sous le faisceau superficiel du *m. maxillo-labialis* et s'insère profondément au niveau de la commissure des lèvres. La moitié supérieure recouvre le faisceau superficiel du *m. maxillo-labialis* et se joint aux fibres les plus postérieures du *m. orbito-labialis*, pour s'intégrer totalement à lui.

Le faisceau superficiel du *m. maxillo-labialis* s'insère en avant de la fosse canine, par une très large bande musculaire à fibres divergentes, pratiquement en continuité avec l'insertion du faisceau profond. Nous trouvons dans ce cas un seul chef musculaire d'insertion.

Le *m. mandibulo-labialis* constitue chez cet animal une bande musculaire assez puissante qui s'insère sur la mandibule par deux chefs : l'un au-dessous du rebord alvéolaire des incisives inférieures ; l'autre sur le bord inférieur de la mandibule en regard de la canine. Les deux chefs musculaires se dirigent en haut et en arrière et fusionnent à la hauteur de la canine pour former alors un seul muscle. La dissection du côté opposé confirme ce dispositif.

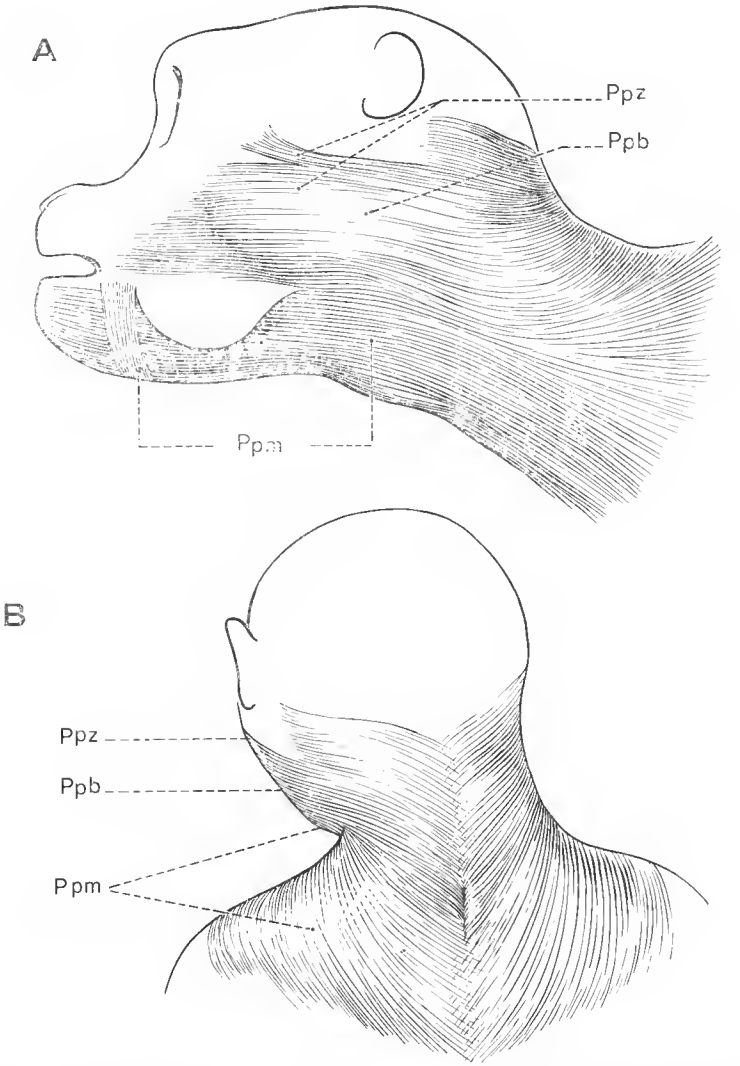

Fig. 14. — *Papio papio.* Le *platysma myoides* : A, vue latérale gauche ; B, vue dorsale. Ppb, *platysma myoides, pars buccalis* ; Ppm, *platysma myoides, pars mentalis* ; Ppz, *platysma myoides, pars zygomatica.*

PAPIO HAMADRYAS
(Fig. 11 B et 13 A)

Nous avons pu disséquer deux spécimens, dont un adulte mâle et un mort-né femelle. Les deux dissections présentent un intérêt particulier car elles vont nous permettre de voir si toutes les structures musculaires oro-faciales sont en place à la naissance.

Platysma myoides (fig. 13 A et 14)

Il est très développé chez les deux animaux et comprend les trois parties décrites chez *Patas*. La *pars mentalis* reste conforme à la dissection-type. Les *partes zygomatica* et *buccalis* s'insèrent sur le raphé médian cervical postérieur par des fibres aponévrotiques qui se croisent de part et d'autre de la ligne médiane. Chez l'animal mort-né cette insertion est beaucoup plus réduite. Les fibres se dirigent ensuite, chez l'adulte et le mort-né, vers l'arcade zygomatique et la zone modiolaire conformément au schéma classique.

Sphincter colli profond

Il n'existe pas de *sphincter colli* profond. Nous retrouvons aussi bien chez l'adulte que chez le mort-né les muscles dérivés décrits dans la dissection-type. Ils ont une morphologie et des insertions en tout point semblables. La caractère non fonctionnel des abajoues expli que leur faible développement chez le spécimen mort-né.

MANDRILLUS SPHYNX

N'ayant eu à notre disposition qu'une tête séparée du tronc, il nous a été impossible de préciser les insertions inférieures de la *pars mentalis* du *platysma myoides*.

Platysma myoides

Les insertions postérieures du *platysma myoides* s'opèrent, par un petit nombre de fibres musculaires noyées dans un tissu aponévrotique, sur le raphé médian cervical postérieur Les fibres des deux muscles antimères se croisent sur la ligne médiane.

Sphincter colli profond

Le *m. orbito-labialis*, large bande musculaire, conserve sa situation classique en avant du *m. zygomatico-labialis*. Par contre ses insertions supérieures diffèrent. En plus de l'insertion classique à partir des fibres les plus externes du *m. orbicularis-oris*, il existe une insertion en éventail sur l'aponévrose temporale par des fibres musculaires dans l'angle formé par l'arcade zygomatique et le rebord orbitaire externe. De ces deux insertions les fibres se dirigent en bas et en avant pour s'insérer profondément sous le *m. orbicularis-oris*. Quelques fibres postérieures se joignent aux fibres antérieures du *m. zygomatico-labialis* pour passer sous le *m. maxillo-labialis*. Ainsi apparaît chez *Mandrillus* une disposition inverse de celle rencontrée chez *Papio papio*. Le faisceau superficiel du *m. maxillo-labialis* est une bande musculaire assez puissante mais sans commune mesure avec l'importance de la tête et en particulier de l'allongement du museau évoquant celui des Canidae. Ce muscle se montre, quoiqu'on puisse en penser, moins puissant que chez *Papio papio* et *Papio hamadryas*. Il s'insère par deux chefs musculaires très importants sur le maxillaire, directement sur l'os,

en avant de la fosse canine, au niveau de la bosse canine, en dessous et en avant des trous sous-orbitaires. Ces deux chefs ont des plages d'insertions sensiblement égales. Les deux faisceaux musculaires se réunissent pour former un seul muscle un centimètre plus bas et en arrière.

MANDRILLUS LEUCOPHAEUS
(Fig. 15)

Platysma myoides

La *pars zygomatica* du *platysma myoides* est plus développée chez le Drill que chez le *Patas*. L'ensemble du muscle qui forme une nappe importante se termine en dessous de l'arcade zygomatique, au-dessus du *m. auriculo-labialis* et du *m. zygomatico-labialis*.

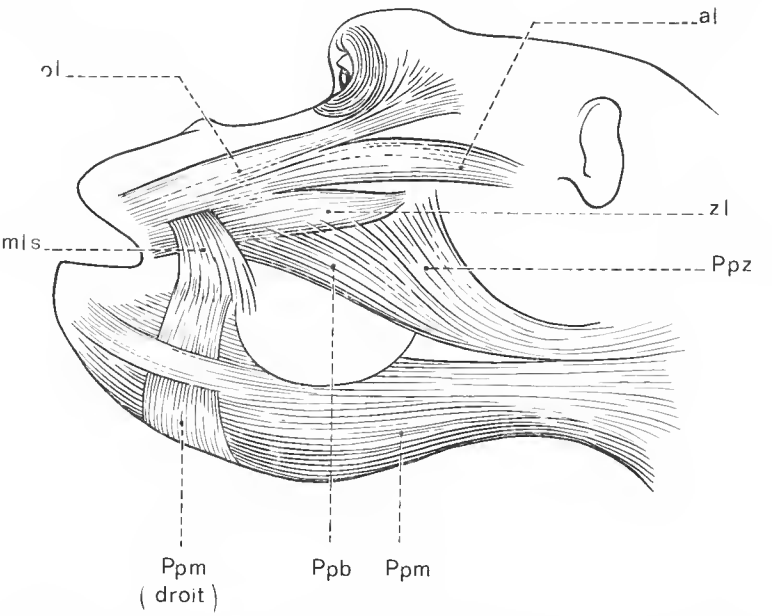

Fig. 15. — *Mandrillus leuceophaeus*. Muscles peauciers de la face, vue latérale gauche. al, *m. auriculo-labialis* ; mls, *m. maxillo-labialis*, faisceau superficiel ; ol, *m. orbito-labialis* ; Ppb, *platysma myoides, pars buccalis* ; Ppm, *platysma myoides, pars mentalis* ; Ppz, *platysma myoides, pars zygomatica* ; zl, *m. zygomatico-labialis*.

Sphincter colli profond

Le *m. auriculo-labialis* est un muscle particulier au Drill. C'est une bande musculaire mince qui s'insère superficiellement sur l'aponévrose temporale en avant de l'oreille. De là, les fibres se dirigent en bas et en avant pour se glisser entre les fibres antérieures du *m. zygomatico-labialis* et les fibres postérieures du *m. orbito-labialis*. Il a une direction parallèle à ces deux muscles et passe au-dessus du faisceau superficiel du *m. maxillo-labialis*, et se

termine superficiellement dans la lèvre supérieure, légèrement en avant de la commissure. L'ensemble de ces trois muscles, *orbito-labialis*, *auriculo-labialis* et *zygomatico-labialis*, forme dans leur partie moyenne une sorte de lame musculaire unique. Seules leurs insertions différentes et leurs terminaisons superficielle ou profonde dans la lèvre supérieure permettent de les différencier nettement.

COLOBUS SEMNOPITHECUS

Contrairement au caractère cynocéphale des *Papio* et du Mandrill où la tête présente un fort allongement, celle du Sémnopithèque devient globuleuse, avec un museau peu saillant. Le massif facial se trouve plus développé en hauteur que dans le sens antéro-postérieur.

Le faisceau superficiel du *m. maxillo-labialis* s'insère chez *Semnopithecus* au niveau de la fosse canine. C'est un muscle puissant dont les fibres se dirigent en bas et en arrière pour se terminer en éventail sous la *pars buccalis* du *platysma myoides* en arrière et en dessous de la commissure des lèvres. Le *m. buccinator* subit en raison de l'absence d'abajoues des modifications importantes qui portent : au niveau de la couche profonde, sur le trajet des fibres inférieures qui se simplifie et devient sigmoïde, symétrique à celui des fibres supérieures ; au niveau de la couche superficielle, sur le trajet des fibres qui descendent directement jusqu'au voisinage du triangle rétro-molaire et s'incurvent vers la région mentonnière sans l'atteindre.

ÉTUDE CHEZ LES CATARRHINIENS ANTHROPOMORPHES

PAN TROGLODYTES
(Fig. 16)

Platysma myoides (fig. 16 A)

La *pars mentalis* présente les mêmes insertions que chez le *Patas*. Ses fibres se dirigent vers la lèvre inférieure et le menton. On note comme chez *Erythrocebus patas* le croisement du muscle dans l'espace intermandibulaire. A aucun moment nous n'avons trouvé, comme il est décrit dans les divers traités d'anatomie humaine, d'attaches osseuses au niveau de la mandibule. L'ensemble du muscle se termine superficiellement dans la peau de la lèvre inférieure et du menton. Lors de son trajet, elle croise par en dessous le muscle triangulaire qui est spécifique des Anthropomorphes et de l'Homme. La *pars zygomatica* se montre fortement régressée ; seules quelques fibres se détachent de la masse musculaire du *platysma* et se dirigent vers l'arcade zygomatique. Elles se terminent superficiellement dans la peau au niveau du bord postérieur du muscle *zygomatico-labialis*. La *pars buccalis*, également régressée, se réduit à un petit nombre de fibres qui se terminent au niveau de la commissure. Les insertions postérieures de la *pars zygomatica* et de la *pars buccalis* du *platysma* se

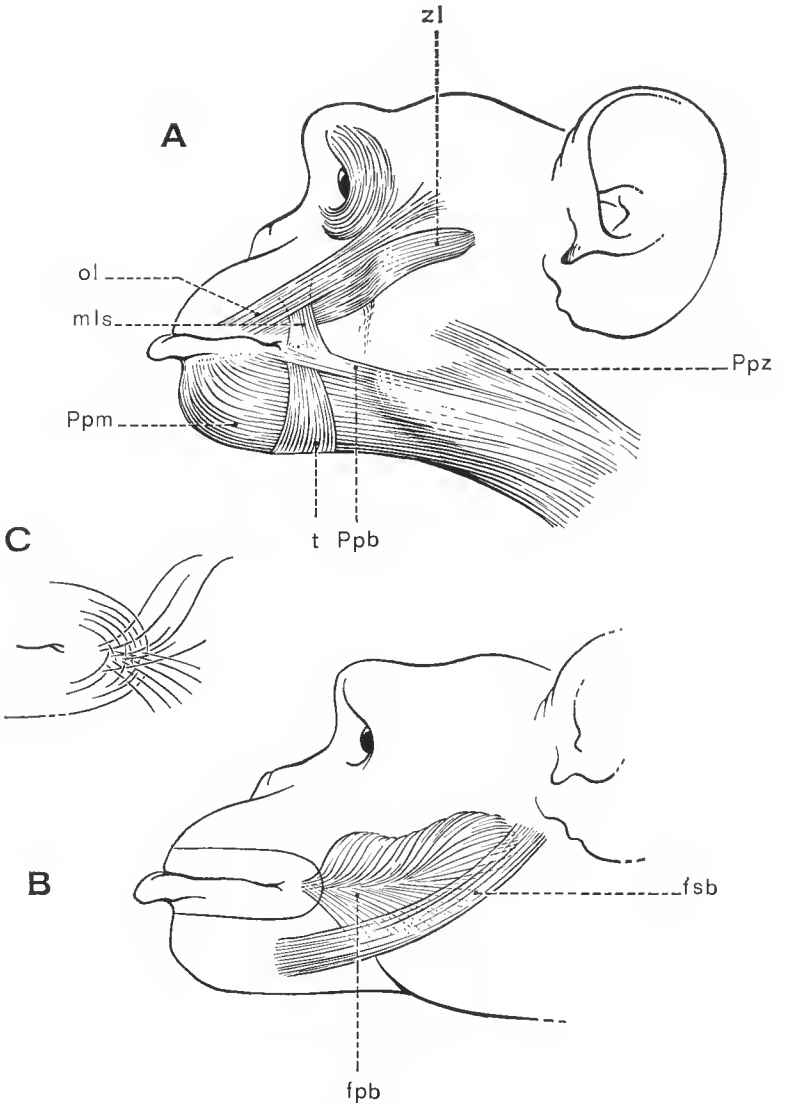

Fig. 16. — *Pan troglodytes*. Muscles peauciers de la face, vue latérale gauche : A, couche superficielle ; B, *m. buccinator* ; C, son insertion terminale au niveau du *m. orbicularis oris*.
fpb, *m. buccinator*, faisceau profond ; fsb, *m. buccinator*, faisceau superficiel ; mls, *m. maxillo-labialis*, faisceau superficiel ; ol, *m. orbito-labialis* ; Ppb, *platysma myoides, pars buccalis* ; Ppm, *platysma myoides, pars mentalis* ; Ppz, *platysma myoides* , *pars zygomatica* ; t, *m. triangularis* ; zl, *m. zygomatico-labialis*.

font très en avant du raphé médian cervical postérieur. D'après notre dissection les insertions de ces deux portions étaient noyées dans le tissu cellulo-adipeux du cou, au niveau du triangle formé par le bord postérieur du muscle sterno-cleïdo-mastoïdien et le bord antérieur du muscle trapèze. Si l'on compare l'importance de cette couche musculaire chez *Erythrocebus patas* et *Pan troglodytes*, on est frappé par la diminution aussi bien en étendue qu'en puissance de ce muscle. Chez le premier, le *platysma* est beaucoup plus étendu, partant du raphé médian cervical postérieur, il recouvre la région nuchale, la région sterno-cleïdo-mastoïdienne, la région massétérine et la région génienne, alors que chez le second la *pars buccalis* et la *pars zygomatica* n'ont plus aucun rapport avec la région nuchale. En outre les surfaces recouvertes par les *partes buccalis* et *zygomatica* sont très diminuées au niveau des autres régions.

Sphincter colli profond (fig. 16, A, B, C)

Le muscle *zygomatico-labialis* forme une bande musculaire plate et large. L'insertion zygomatique s'effectue par un petit tendon au niveau de la suture temporo-malaire. Cette insertion tendineuse paraît très spécifique au Chimpanzé ; en effet, nous ne l'avons pas retrouvée chez les autres Primates. Le *m. orbito-labialis* a pour origine les fibres les plus externes du *m. orbicularis-oculi*. Quelques fibres postérieures divergentes s'insèrent superficiellement en arrière du *m. orbicularis-oculi* sur l'aponévrose temporale. Très rapidement, après leurs insertions supérieures, ces deux muscles se rejoignent pour former une seule bande musculaire. Seuls les rapports avec le faisceau superficiel du *m. maxillo-labialis* permettent de les différencier réellement : il les sépare dans une zone située en arrière et en haut de la commissure des lèvres.

Le faisceau superficiel du *m. maxillo-labialis*, bande musculaire assez large, à direction presque verticale s'insère dans la fosse canine, sur le maxillaire en avant et en dessous des trous sous-orbitaires. Cette insertion qui se fait directement sur l'os est la plus postérieure que nous ayons rencontrée jusqu'à présent. Le paquet vasculo-nerveux issu des trous sous-orbitaires s'étale en éventail et la recouvre en totalité. L'insertion au niveau de la fosse canine confirme la verticalisation du muscle.

Le *m. orbicularis-oris* présente les mêmes caractéristiques que chez *Erythrocebus patas*. Toutefois quelques fibres du buccinateur viennent le renforcer au niveau de la commissure des lèvres. Il conserve malgré tout son entité morphologique.

Le *m. triangularis* est un muscle spécifique des Anthropomorphes et de l'Homme, large, aplati, mince, triangulaire ; il s'étend entre la mandibule et les lèvres. Son insertion s'effectue sur la partie antérieure de la ligne oblique externe. De là, les fibres se dirigent vers la commissure des lèvres pour s'insérer dans la zone modiolaire où elles s'entrecroisent avec les fibres des *mm. zygomatico-labialis* et de l'*orbito-labialis*.

Le *m. buccinator* présente une morphologie différente de celle décrite chez *Patas*, mais voisine de celle que nous avons vue chez *Semnopithecus*. Il conserve deux couches musculaires : l'une longitudinale profonde, l'autre superficielle.

La couche profonde constitue le buccinateur proprement dit et comprend des fibres inférieures, supérieures et moyennes s'insérant respectivement sur la mandibule, le maxillaire et le ligament ptérygo-mandibulaire. Ces insertions osseuses et ligamentaires sont les mêmes que chez le *Patas*. Les fibres inférieures, obliques en bas et en haut, et les fibres supérieures, obliques en avant et en bas, parcourent un trajet en S, pour s'aligner parallèlement entre

elles et se diriger vers le *modiolus*. Elles ne se croisent que plus tard en arrière de la commissure. Par contre les fibres moyennes suivent un trajet rectiligne jusqu'à la commissure. La couche superficielle s'insère sur le crochet de l'aile interne de l'apophyse ptérygoïde et la partie supérieure du ligament ptérygo-mandibulaire. Les fibres se dirigent obliquement en avant et en bas vers le menton, sans dépasser la zone commissurale. Afin de mettre en évidence les rapports des fibres de la couche profonde au niveau de la zone rétro-commissurale, nous avons pratiqué des coupes macroscopiques frontales d'un centimètre d'épaisseur. La coupe située à un centimètre en arrière de la commissure nous a permis d'effectuer une dissection dans deux plans perpendiculaires. A un centimètre en arrière de la commissure, les fibres supérieures croisent les inférieures, toutes deux recouvrant à ce niveau les fibres moyennes. La coupe suivante passant au niveau prémolaires-molaires montre un épaississement très net du muscle situé sensiblement au niveau du plan d'occlusion dentaire.

Ces coupes nous prouvent l'existence d'une bande musculaire en arrière du point de convergence des fibres inférieures et supérieures, lieu de rassemblement de toutes les fibres de la couche la plus profonde du *buccinator*. Cette bande correspond à un épaississement du muscle dans le sens transversal, épaississement qui va jusqu'au lieu de croisement des fibres.

DISCUSSION

Le *platysma myoides*, formé de quatre parties chez les Prosimiens, se simplifie progressivement chez les Platyrrhiniens et les Catarrhiniens cynomorphes qui ne présentent plus que trois portions, la *pars auricularis* ayant disparu. De même, la *pars zygomatica* encore rudimentaire chez les Antropomorphes ne se retrouve plus chez l'Homme. La *pars buccalis* subit également une régression vers l'avant. Elle perd son insertion postérieure sur le raphé cervical postérieur chez *Pan troglodytes* et s'insère dans le triangle formé par le chef claviculaire du muscle sterno-cleïdo-mastoïdien et le bord antérieur du muscle trapèze. La *pars mentalis*, plus stable que les autres, envahit l'espace intermandibulaire, pour le cravater, chez les Catarrhiniens. Ce dispositif qui ne se trouve pas chez les Platyrrhiniens s'ébauche en partie chez les Prosimiens mais les fibres n'atteignent pas la ligne médiane. La présence de ce faisceau dans l'espace intermandibulaire ainsi que les insertions mandibulaires de la *pars mentalis* semblent en relation avec le passage du stade quadrupède au stade bipède. La *pars mentalis* pourrait constituer une amarre pour les structures superficielles de la partie ventrale du cou, particulièrement dans l'espace intermandibulaire comme le pense Lightoller (1928). La partie terminale de ce faisceau est à l'origine du *m. triangularis* des Anthropomorphes et de l'Homme. En effet, l'existence et l'origine de ce muscle sont très controversées. Pour Ruge (1887) et Schreiber (1928) chez les Platyrrhiniens, Schön (1968) chez *Alouatta*, Huber (1961) chez le Macaque rhesus, Ayer (1948) chez le Semnopithèque, le *m. triangularis* est formé de fibres en continuité avec les fibres du faisceau superficiel du *m. maxillo-labialis* tandis que Edgeworth (1935) chez le *Tarsius* et Deniker (1886-87) le considèrent comme une expansion vers le bas et l'arrière des fibres les plus externes du *m. orbicularis-oris*. Par contre Lightoller (1928) ne décrit ce muscle que chez les Anthropomorphes, ce que confirme nos dissections. En effet, nous avons cherché ce muscle très

particulier chez les Platyrrhiniens et les Catarrhiniens ; seul *Pan troglodytes* le possédait de manière indiscutable. Il semble donc que dans la plupart des cas, les auteurs aient pris pour un muscle triangulaire isolé la simple extension inférieure du *m. maxillo-labialis*, en particulier chez les Platyrrhiniens où ce dernier descend très bas. D'ailleurs Froriep (1877) et Gasser (1967) considèrent que le *m. maxillo-labialis* et le *m. triangularis* ont une origine embryologique différente, le premier provenant de la lame sous-orbitaire, le second de la lame mandibulaire. D'après nos dissections le *m. triangularis* représente une entité musculaire. Il provient du faisceau croisé opposé de la *pars mentalis* du *platysma myoides* qui aurait contracté une attache mandibulaire.

Le *sphincter colli* profond est représenté chez *Daubentonia* par les reliquats de la *pars intermedia ventralis* et de la *pars palpebralis*. Contrairement aux observations de Ruge (1887) et Seiler (1974) chez le *Daubentonia*, et de Huber (1931) chez le *Lepilemur*, nous trouvons en plus un reliquat peu important de la *pars palpebralis*. Celle-ci, située sous le *m. platysma* et le *m. orbito-labialis*, se compose de quelques fibres verticales. Le Lémur possède en plus un reliquat de la *pars auris*. La *pars intermedia ventralis*, peu développée, recouvre une partie de la région ventrale du cou. Les deux muscles antimères entrecroisent leurs fibres sur la ligne médiane. La *pars auris* s'amarre solidement chez *Lemur* à la base de l'oreille et se joint au reliquat de la *pars intermedia ventralis* pour former une nappe musculaire unique. La *pars intermedia ventralis* et la *pars auris* sont presque totalement recouvertes par le *platysma*. La présence de reliquats du *sphincter colli* profond chez les Prosimiens donne à ces Primates une position charnière. En effet, nous ne retrouvons plus trace du *sphincter colli* profond chez les Platyrrhiniens et les Catarrhiniens alors qu'il est présent et différencié chez les Marsupiaux (Huber, 1931), les Rongeurs (Meinertz, 1932-1941), les Lagomorphes (Meinertz, 1935) et les Carnivores (Huber, 1917-18, 1924). D'après Saban (1971), la régression du *sphincter colli* profond paraît en rapport avec la pression exercée par le masséter sur la musculature sus-jacente. L'existence de ces reliquats est conforme au caractère primitif des Prosimiens. La musculature extrinsèque de l'oreille en corrélation avec le développement important du pavillon, en particulier chez *Daubentonia*, nous semble ici en rapport avec une réduction très sensible de la musculature péri-buccale. En particulier le *m. auriculo-labialis* du *Lemur* que nous pouvons considérer comme faisant partie de la musculature extrinsèque de l'oreille, prend chez les Platyrrhiniens, les Catarrhiniens et l'Homme une insertion antérieure au niveau de la suture temporo-malaire où il constitue alors le *m. zygomatico-labialis*. Cette migration pourrait être en rapport avec la réduction du pavillon de l'oreille. Nous ne pouvons accepter l'interprétation de Seiler (1974) qui, chez *Daubentonia*, décrit un *m. zygomaticus* dont l'insertion, la direction et la morphologie, sans rapport avec l'arcade zygomatique, ne peuvent être que celles du *m. auriculo-labialis*. De plus, chez *Lemur fulvus*, cet auteur confond la *pars auricularis* du *platysma myoides* avec le *m. auriculo-labialis*, désignant de ce fait le *m. auriculo-labialis* comme le *m. zygomaticus*. En outre pour ce qui concerne la musculature extrinsèque de l'oreille, il n'est pas fait mention, chez *Daubentonia*, des *mm. depressor helicis*, *profundus* et *superficialis*.

A partir des Platyrrhiniens, la présence de muscles tels que les *mm. maxillo-labialis* et *mandibulo-labialis* complique le schéma primitif de la musculature faciale.

Les dérivés du *sphincter colli* profond qui composent la plus grande partie de la musculature péri-buccale présentent des variations homogènes, c'est pourquoi nous envisagerons cette discussion muscle par muscle.

Les *mm. zygomatico-labialis* et *orbito-labialis* forment pour Huber (1931), Schön (1968) et Schreiber (1928) une seule masse musculaire zygomatique, mais pour Deniker (1886, 1887) et Huber (1933) les deux muscles zygomatiques sont bien distincts. Ehlers (1881), Lightoller (1928), Ayer (1948), Schibata (1959), emploient une nomenclature différente pour le *m. orbito-labialis* et font de ce muscle un chef zygomatique du *m. quadratus labii superioris*. Au cours de nos dissections nous avons été frappé par l'unité morphologique que forment ces deux muscles ; malgré tout, nous pensons, comme Gasser (1967) l'a démontré embryologiquement, qu'il s'agit de deux muscles indépendants, le *m. zygomatico-labialis* apparaissant le premier à partir de la lame infra-orbitaire (embryon humain de 20-23 mm). N'ayant jamais rencontré, au cours de nos dissections, d'insertion malaire au *m. orbito-labialis*, nous pouvons penser avec Deniker (1886-1887) que ce muscle pourrait provenir des faisceaux les plus externes du *m. orbicularis-oculi*. Ainsi l'insertion malaire décrite chez l'Homme serait une acquisition récente. Le Drill se singularise par la présence du *m. auriculo-labialis* situé entre le bord postérieur du *m. orbito-labialis* et le bord antérieur du *m. zygomatico-labialis*. Il est possible dans ce cas qu'il s'agisse d'un chef d'insertion postérieur du *m. orbito-labialis*.

Nous avons considéré le *m. maxillo-labialis* comme formé de deux faisceaux : un faisceau superficiel correspondant au *m. maxillo-labialis* de la plupart des auteurs, le faisceau profond correspondant au muscle incisif supérieur des anatomistes de l'Homme.

a — Faisceau superficiel

Pour Schön (1968) et Schreiber (1928) le *m. maxillo-labialis* constitue chez les Platyrrhiniens une bande musculaire triangulaire et puissante, étendue de la région paranasale à la région orale. Chez le Gorille, Deniker (1886-1887) le divise en trois faisceaux alors que Raven (1950) n'en reconnaît qu'un seul.

Chez les Platyrrhiniens nous sommes en accord avec tous les auteurs cités pour décrire une insertion antérieure à ce muscle, insertion qui lui donne d'ailleurs cet aspect arciforme caractéristique chez ces Singes. Chez les Catarrhiniens il semble bien, par contre, que l'insertion se fasse le plus souvent au niveau de la bosse canine, à l'exception de *Cercocebus*, *Semnopithecus* et *Pan troglodytes* où elle se situe dans la fosse canine. Parallèlement à cette migration postérieure de l'insertion maxillaire s'effectue une verticalisation du muscle qui atteint son maximum chez l'Homme.

b — Faisceau profond

Peu d'auteurs parlent de ce faisceau musculaire, certains même affirment qu'il n'existe pas. Cette confusion est entretenue par les traités d'anatomie humaine qui décrivent le *m. orbicularis-oris* comme étant composé de fibres extrinsèques et de fibres intrinsèques. Les premières correspondent au faisceau profond du *m. maxillo-labialis*. A notre avis ce faisceau est constant chez les Simiens, plus difficilement dissociable du *m. orbicularis-oris* chez les Platyrrhiniens. Cette fusion partielle déjà signalée par Lightoller (1928) et Seiler (1971) semble à l'origine de l'intégration par certains de ce faisceau à l'intérieur du *m. orbicularis-oris*.

Le *m. orbicularis-oris* représente, d'après Huber (1961), Meinertz (1932-1972) et Saban (1971), la partie antérieure du *m. buccinator* et lui donne ainsi la valeur d'une unité

morphologique et fonctionnelle. Cette interprétation basée sur la dérivation du *m. orbicularis-oris* à partir de la *pars oris* du *sphincter colli* profond, nous paraît très discutable. En effet, tous les animaux possèdent un *m. orbicularis-oris* toujours bien développé et bien individualisé. Il semblerait donc que le *m. orbicularis-oris* constitue une partie du *sphincter colli* profond, indépendant de la *pars oris* classiquement décrite et qui évolue chez les Mammifères sans donner de dérivés. Deniker (1887), Schreiber (1928), Edgeworth (1935), Ayer (1948), Lightoller (1928), Schön (1968) et Schibata (1959) le décrivent formé de fibres arciformes supérieures et inférieures, ce que confirment nos dissections. Nous ne partageons pas l'opinion de certains anatomistes de l'Homme qui voient l'insertion du *m. buccinator* très en avant, venant ainsi renforcer la sangle labiale. Par contre nous sommes en accord avec Testut (1921) pour qui la continuité du *m. buccinator* au-delà de la commissure n'est qu'apparente.

Le *m. mandibulo-labialis* (muscle incisif inférieur des anatomistes de l'Homme) n'est mentionné que par Lightoller (1928) qui l'observe chez le Babouin et l'Orang-outan. Cet auteur décrit un *m. incisi inferior* moins puissant que le *m. incisi superior* mais bien développé, situé profondément sous le *platysma*. Son origine mandibulaire peut être représentée par un faisceau comme chez l'Orang (au niveau de la canine) soit par deux chefs comme chez le Babouin, ainsi que nous l'avons observé.

Le *m. buccinator* très simple chez *Daubentonia* où il présente une seule couche longitudinale se complique chez *Lemur*, les Platyrrhiniens et les Catarrhiniens. Dans un tout récent article, Seiler (1974) décrit chez *Daubentonia* la présence d'un raphé situé au niveau de la ligne d'occlusion. Nous ne pouvons souscrire à ce type de description, d'ailleurs très imprécis aussi bien dans le texte que dans les dessins. Pour notre part, nous n'avons à aucun moment rencontré de raphé, ni sur les deux exemplaires de *Daubentonia* ni chez aucun des Primates disséqués. Chez le Lémur, les Platyrrhiniens et les Catarrhiniens, le *m. buccinator* présente deux couches : une couche superficielle transversale, une couche profonde longitudinale. De même, nous n'avons à aucun moment retrouvé le schéma proposé par Schreiber (1928) qui observe trois ou quatre couches. Le *m. buccinator* des Platyrrhiniens que nous avons disséqué reste conforme au schéma-type des Catarrhiniens, schéma en accord, à quelques détails près, avec celui que donne Lightoller (1928) chez l'Orang et le Babouin. Nos divergences avec Schreiber (1928) viennent en partie du fait que cet auteur donne le nom de couche à des faisceaux musculaires se trouvant sur un même plan. Très fréquemment d'ailleurs, il décrit les fibres à insertions maxillaires et celles à insertions mandibulaires comme faisant partie de deux couches distinctes. Cette distinction nous paraît arbitraire car la minceur et la gracilité extrême de ce muscle, en particulier chez *Saimiri*, nous interdit cette différenciation. Nous ne partageons pas davantage l'opinion de Schön (1968) sur la couche superficielle antérieure qui, d'après nous, appartient au *m. maxillo-labialis*. Ainsi, la morphologie du *m. buccinator*, muscle situé profondément dans la musculature faciale, reste relativement constante tout au long de l'évolution des Primates. Les abajoues modifient la morphologie du muscle sans la bouleverser. La disposition des faisceaux musculaires à son niveau accroît la résistance de cette poche. Le croisement des fibres inférieures d'origine mandibulaire augmente en effet la puissance de la paroi interne. De même le faisceau superficiel qui en constitue le bord postéro-inférieur permet de soutenir plus solidement l'abajoue et facilite l'évacuation des aliments stockés. Ceci explique peut-être l'intérêt de la connexion entre ce faisceau et le muscle *zygomatico-mandibularis* (Rubins-

TENN, 1974). Il s'agit peut-être là d'un point d'amarrage fixe qui renforce son action lors de la contraction des fibres musculaires.

Ce faisceau externe que nous retrouverons chez tous les Primates avec un développement plus ou moins important n'a pas été observé chez l'Homme. Malgré tout, GASSER constate la présence d'une bande musculaire située au-dessus du buccinateur et sous le *platysma* et le *risorius*. Malheureusement, il ne donne pas la direction de cette bande et ne semble plus l'observer par la suite. Peut-être s'agit-il là d'un reliquat de ce faisceau superficiel qui aurait disparu chez l'Homme.

L'aire modiolaire ou *modiolus*, très difficile à définir, représente pour la majorité des auteurs le lieu de rassemblement d'un certain nombre de muscles oro-buccaux dans la zone rétro-commissurale. LIGHTOLLER la décrit avec précision dans les trois dimensions. Cette précision nous paraît tout à fait illusoire. En effet, au cours de nos dissections nous avons observé un entrelacement tellement complexe des fibres des différents muscles qu'il nous a souvent été impossible de préciser leur terminaison exacte dans cette zone. Nous préférons la considérer simplement comme le lieu de terminaison d'un certain nombre de muscles oro-buccaux constituant un ensemble dynamique ; c'est le pivot de l'activité musculaire des muscles oro-buccaux envisagés dans cette étude.

En définitive, la musculature péri-buccale des Primates montre des variations importantes qui mettent en évidence à la fois la simplification progressive du *platysma myoides* et la disparition des reliquats du *sphincter colli profundus* tandis que s'opère à partir des Platyrrhiniens une complication soudaine et stable des dérivés de ce même sphincter.

Ainsi peut-on considérer un plan d'organisation de cette musculature de type simien s'opposant à celui des Prosimiens plus simple et dans lequel semble s'intégrer une partie de la musculature extrinsèque de l'oreille.

RÉFÉRENCES BIBLIOGRAPHIQUES

AYER, A. A., 1948. — The anatomy of *Semnopithecus entellus*. The Indian Publ. House LTD : 73-75.

BOAS, J., et S. PAULLI, 1908-1925. — The Elephant's head. Studies in the comparative anatomy of the organs of the head of the indian elephant and other mammals. The facial muscles and the proboscis, Iena, G. Fischer, 1908, 1 : 1-78, 17 pl. ; 1925, 2 : 79-130, 31 pl.

DENIKER, J., 1886. — Recherches anatomiques et embryologiques sur les singes anthropoïdes. Thèse Sci., Paris, Poitiers, Oudin, 266 p.

— 1887. — Le développement des muscles de la face chez le Gorille. *C. R. Séanc. Soc. Biol.*, sér. 8, **4** (39) : 448-451.

EDGEWORTH, F. H., 1935. — The cranial muscles of Vertebrates. Cambridge Univ. Press, 494 p.

EHLERS, E., 1881. — Beiträge zur Kenntniss des Gorilla und Chimpanse. *Abh. K. Ges. Wiss. Göttingen*, **28** : 3-77.

FRICK, H., 1952. — Über die oberfläehliehe Facialismuskulatur von *Orycteropus aethiopicus*. *Morph. Jb.*, **92** (2) : 199-255.

FRORIEP, A., 1877. — Über den Hautmuskeln des Halses und seine Beziekung zu den unteren Giesehtsmuskeln. *Arch. Anat. Physiol. Anat.*, n°s 46-62.

GASSER, R. F., 1967. — The development of the facial muscles in man. *Am. J. Anat.*, **120** (2) : 357-376.

HUBER, E., 1918. — Ueber das Muskelgebiet des N. Facialis bei Katze und Hund, nebst allgemeinen Betrachtungen über die Facialis-Muskulatur der Saüger. *Anat. Anz.*, **51** : 1-17.

— 1923. — Ueber das Muskelgebiet des Nervus Facialis beim Hund nebst allgemeinen Betrachtungen über die Facialis-Muskulatur. *Morph. Jb.*, **52** (1) : 1-110 ; (4) : 353-414.

— 1924. — Ueber die Bedeutung der experimentellen Methode in der Facialis forschung, nebst Betrachtungen über die phylogenetische Entwicklung der Facialis Muskulatur in der Vertebratenreihe. *Anat. Anz.*, **58** : 177-205.

— 1930. — Evolution of facial musculature and cutaneous field of Trigeminus. *Q. Rev. Biol.*, **5** : 133-188 ; 389-437.

— 1931. — Evolution of facial Musculature and facial Expression. Baltimore, The Johns Hopkins, Univers. Press, 184 p.

— 1933 (1961 réimpr.). — The facial musculature and its innervation. *In* : C. G. HARTMAN et W. L. STRAUS, The anatomy of the rhesus monkey : 176-188.

— 1961. — The facial musculature and its innervation. *In* : C. G. HARTMANN, The Anatomy of the Rhesus Monkey (*Macaca mulatta*), New-York, Hafner : 176-188.

KLAUSE, B., 1959. — Die Morphologie der oberflächlichen Facialismuskulatur beim Schaf (*Ovis aries*). *Morph. Jb.*, **99** (4) : 710-751.

LIGHTOLLER, G. H. S., 1925. — Facial Muscles : the modiolus and muscle surrounding the *rima oris* with some remarks about the *panniculus adiposus*. *J. Anat.*, London, part 1, **60** : 1-85.

— 1928. — The facial muscles of three Orang Utans and two Cercopithecidae. *J. Anat.*, London, part 1, **63** : 19-81.

LUBOSCH, W., 1938. — Muskeln des Kopfes, Mammalia. *In* : BOLK, GOEPPERT, KALLIUS, LUBOSCH, Handbuch der Vergleichende Anatomie der Wirbeltiere, 5 : 1065-1106.

MEINERTZ, T., 1932-1935. — Die Hautmuskulatur der Saügetiere. Untersuchungen über die Hautmuskulatur des Saügetiere mit besonderer Rücksicht auf das superfizielle Facial gebiet. I, *Cavia cobaya*. *Morph. Jb.*, **69**, 1932 : 110-220. II, Das Kaninchen. *Morph. Jb.*, **75**, 1935 : 15-61 ; **76** : 1-51.

— 1941. — Das oberflächliche Facialis — gebiet der Naier. *Zool. Jb.*, Abt. Anat. Ontogenie Tiere, **67** : 120-270.

— 1972. — Das oberflächliche Facialis gebiet einiger Huftiere. *Morph. Jb.*, **118** : 14-51.

NIKOLAI, N., 1953. — Über die oberflächliche Facialismuskulatur des Schweines (*Sus scrofa*). *Morph. Jb.*, **93** : 321-363.

RAVEN, H. C., 1950. — The Anatomy of the Gorilla. New-York, Columbia Univ. Press : 17-19.

RUBINSTENN, J., 1974. — Anatomie comparée des muscles oro-buccaux chez les Primates. Thèse doctorat en sciences odontologiques 3e cycle, Paris, 143 p. ronéotypées.

RUBINSTENN, J., et C. VALENTIN, 1973. — Rapports du buccinateur et du plan prothétique d'occlusion. *Cah. Prothèse*, **1** : 61-74.

RUGE, G., 1886. — Ueber die Gesichtsmuskulatur der Halbaffen. Eine Vergleichendanatomische studie. *Morph. Jb.*, **11** : 243-315.

— 1887. — Untersuchungen über die Gesichtsmuskulatur der Primaten. Leipzig, W. Engelmann, 130 p.

SAHAN, R., 1970. — La musculature peaucière de la tête et du cou chez *Rhinoceros unicornis* L., 1758. *Morph. Jb.*, **115** (4) : 418-443.

— 1971. — Peauciers de la tête et du cou. *In* : P. P. GRASSÉ, Traité de Zoologie, Paris, Masson, 16, fasc. 3 : 480-625.

SAKKA, M., 1972-73. — Anatomie comparée de l'écaille de l'occipital (*squama occipitalis* P. N. A.) et des muscles de la nuque chez l'Homme et les Pongidés. *Mammalia*, Ostéologie, **36** (4) : 696-750 ; Myologie, **37** (1) : 126-191.

Schieffer, H. C., 1968. — Die Morphologie der Oberflächlichen Facialismuskulatur beim Klippschliefer *Procavia capenis* Pallas, 1766. *Morph. Jb.*, **112** (3) : 369-406.

Schon, M. A., 1968. — The muscular system of the red-howling Monkey. Smithson. Inst. Univ. States nat. Mus. Bull., n° 273, 185 p.

Schreiber, H., 1928. — Die Gesichtsmuskulatur der Platyrrhinen. *Morph. Jb.*, **60** : 179-295.

— 1929. — Untersuchungen über die Facialismuskulatur einiger Nager. *Morph. Jb.*, **62** : 243-318.

Seiler, R., 1970. — Über die Unterschiede der Gesichtsmuskulatur in der Nasen und Oberlipperegion bei catarrhinen Primaten einschlieblich des Menschen. *Zeitz. Morph. Anthrop.*, **62** (3) : 267-275.

— 1971. — Die Gesichtsmuskulatur und ihr Einflub auf das Gesichtsskeht bei catarrhinen Primaten. Teil 1-4. *Morph. Jb.*, **116** (1) : 122-142 ; (2) : 147-185 ; (3) : 347-376 ; (4) : 456-481.

— 1974. — Besonderheiten an der Gesichtsmuskulatur von *Daubentonia madagascariensis* (Gmelin, 1788). *Folia Primatol.*, **22** : 81-96.

Shibata, S., 1959. — On the facial musculature of *Macacus cyclopsis*. *Okajimas Folia Anat. Jap.*, **34** : 159-176.

Testut, L., 1921. — Traité d'Anatomie Humaine. Doin, Paris.

Woolard, H. H., 1925. — The Anatomy of *Tarsius spectrum*. *Proc. zool. Soc. Lond.*, **70** : 1071-1184.

Manuscrit déposé le 14 mars 1975.

Bull. Mus. natn. Hist. nat., Paris, 3e sér., n° 380, mai-juin 1976, Zoologie 268 : 587-625.

Achevé d'imprimer le 30 juillet 1976

IMPRIMERIE NATIONALE

6 564 002 5

Recommandations aux auteurs

Les articles à publier doivent être adressés directement au Secrétariat du *Bulletin du Muséum national d'Histoire naturelle*, 57, rue Cuvier, 75005 Paris. Ils seront accompagnés d'un résumé en une ou plusieurs langues. L'adresse du Laboratoire dans lequel le travail a été effectué figurera sur la première page, en note infrapaginale.

Le *texte* doit être dactylographié à double interligne, avec une marge suffisante, recto seulement. Pas de mots en majuscules, pas de soulignages (à l'exception des noms de genres et d'espèces soulignés d'un trait).

Il convient de numéroter les *tableaux* et de leur donner un titre ; les tableaux compliqués devront être préparés de façon à pouvoir être clichés comme une figure.

Les *références bibliographiques* apparaîtront selon les modèles suivants :

Bauchot, M.-L., J. Daget, J.-C. Hureau et Th. Monod, 1970. — Le problème des « auteurs secondaires » en taxionomie. *Bull. Mus. Hist. nat., Paris*, 2e sér., 42 (2) : 301-304.

Tinbergen, N., 1952. — The study of instinct. Oxford, Clarendon Press, 228 p.

Les *dessins* et *cartes* doivent être faits sur bristol blanc ou calque, à l'encre de chine. Envoyer les originaux. Les *photographies* seront le plus nettes possible, sur papier brillant, et normalement contrastées. L'emplacement des figures sera indiqué dans la marge et les légendes seront regroupées à la fin du texte, sur un feuillet séparé.

Un auteur ne pourra publier plus de 100 pages imprimées par an dans le *Bulletin*, en une ou plusieurs fois.

Une seule épreuve sera envoyée à l'auteur qui devra la retourner dans les quatre jours au Secrétariat, avec son manuscrit. Les « corrections d'auteurs » (modifications ou additions de texte) trop nombreuses, et non justifiées par une information de dernière heure, pourront être facturées aux auteurs.

Ceux-ci recevront gratuitement 50 exemplaires imprimés de leur travail. Ils pourront obtenir à leur frais des fascicules supplémentaires en s'adressant à la Bibliothèque centrale du Muséum : 38, rue Geoffroy-Saint-Hilaire, 75005 Paris.

MUSEUM
NATIONAL
D'HIST.NAT.